This is a digital copy of a book that was preserved for generations on library shelves before it was carefully scanned by Google as part of a project to make the world's books discoverable online.

It has survived long enough for the copyright to expire and the book to enter the public domain. A public domain book is one that was never subject to copyright or whose legal copyright term has expired. Whether a book is in the public domain may vary country to country. Public domain books are our gateways to the past, representing a wealth of history, culture and knowledge that's often difficult to discover.

Marks, notations and other marginalia present in the original volume will appear in this file - a reminder of this book's long journey from the publisher to a library and finally to you.

Usage guidelines

Google is proud to partner with libraries to digitize public domain materials and make them widely accessible. Public domain books belong to the public and we are merely their custodians. Nevertheless, this work is expensive, so in order to keep providing this resource, we have taken steps to prevent abuse by commercial parties, including placing technical restrictions on automated querying.

We also ask that you:

+ *Make non-commercial use of the files* We designed Google Book Search for use by individuals, and we request that you use these files for personal, non-commercial purposes.
+ *Refrain from automated querying* Do not send automated queries of any sort to Google's system: If you are conducting research on machine translation, optical character recognition or other areas where access to a large amount of text is helpful, please contact us. We encourage the use of public domain materials for these purposes and may be able to help.
+ *Maintain attribution* The Google "watermark" you see on each file is essential for informing people about this project and helping them find additional materials through Google Book Search. Please do not remove it.
+ *Keep it legal* Whatever your use, remember that you are responsible for ensuring that what you are doing is legal. Do not assume that just because we believe a book is in the public domain for users in the United States, that the work is also in the public domain for users in other countries. Whether a book is still in copyright varies from country to country, and we can't offer guidance on whether any specific use of any specific book is allowed. Please do not assume that a book's appearance in Google Book Search means it can be used in any manner anywhere in the world. Copyright infringement liability can be quite severe.

About Google Book Search

Google's mission is to organize the world's information and to make it universally accessible and useful. Google Book Search helps readers discover the world's books while helping authors and publishers reach new audiences. You can search through the full text of this book on the web at `http://books.google.com/`

A propos de ce livre

Ceci est une copie numérique d'un ouvrage conservé depuis des générations dans les rayonnages d'une bibliothèque avant d'être numérisé avec précaution par Google dans le cadre d'un projet visant à permettre aux internautes de découvrir l'ensemble du patrimoine littéraire mondial en ligne.

Ce livre étant relativement ancien, il n'est plus protégé par la loi sur les droits d'auteur et appartient à présent au domaine public. L'expression "appartenir au domaine public" signifie que le livre en question n'a jamais été soumis aux droits d'auteur ou que ses droits légaux sont arrivés à expiration. Les conditions requises pour qu'un livre tombe dans le domaine public peuvent varier d'un pays à l'autre. Les livres libres de droit sont autant de liens avec le passé. Ils sont les témoins de la richesse de notre histoire, de notre patrimoine culturel et de la connaissance humaine et sont trop souvent difficilement accessibles au public.

Les notes de bas de page et autres annotations en marge du texte présentes dans le volume original sont reprises dans ce fichier, comme un souvenir du long chemin parcouru par l'ouvrage depuis la maison d'édition en passant par la bibliothèque pour finalement se retrouver entre vos mains.

Consignes d'utilisation

Google est fier de travailler en partenariat avec des bibliothèques à la numérisation des ouvrages appartenant au domaine public et de les rendre ainsi accessibles à tous. Ces livres sont en effet la propriété de tous et de toutes et nous sommes tout simplement les gardiens de ce patrimoine. Il s'agit toutefois d'un projet coûteux. Par conséquent et en vue de poursuivre la diffusion de ces ressources inépuisables, nous avons pris les dispositions nécessaires afin de prévenir les éventuels abus auxquels pourraient se livrer des sites marchands tiers, notamment en instaurant des contraintes techniques relatives aux requêtes automatisées.

Nous vous demandons également de:

+ *Ne pas utiliser les fichiers à des fins commerciales* Nous avons conçu le programme Google Recherche de Livres à l'usage des particuliers. Nous vous demandons donc d'utiliser uniquement ces fichiers à des fins personnelles. Ils ne sauraient en effet être employés dans un quelconque but commercial.

+ *Ne pas procéder à des requêtes automatisées* N'envoyez aucune requête automatisée quelle qu'elle soit au système Google. Si vous effectuez des recherches concernant les logiciels de traduction, la reconnaissance optique de caractères ou tout autre domaine nécessitant de disposer d'importantes quantités de texte, n'hésitez pas à nous contacter. Nous encourageons pour la réalisation de ce type de travaux l'utilisation des ouvrages et documents appartenant au domaine public et serions heureux de vous être utile.

+ *Ne pas supprimer l'attribution* Le filigrane Google contenu dans chaque fichier est indispensable pour informer les internautes de notre projet et leur permettre d'accéder à davantage de documents par l'intermédiaire du Programme Google Recherche de Livres. Ne le supprimez en aucun cas.

+ *Rester dans la légalité* Quelle que soit l'utilisation que vous comptez faire des fichiers, n'oubliez pas qu'il est de votre responsabilité de veiller à respecter la loi. Si un ouvrage appartient au domaine public américain, n'en déduisez pas pour autant qu'il en va de même dans les autres pays. La durée légale des droits d'auteur d'un livre varie d'un pays à l'autre. Nous ne sommes donc pas en mesure de répertorier les ouvrages dont l'utilisation est autorisée et ceux dont elle ne l'est pas. Ne croyez pas que le simple fait d'afficher un livre sur Google Recherche de Livres signifie que celui-ci peut être utilisé de quelque façon que ce soit dans le monde entier. La condamnation à laquelle vous vous exposeriez en cas de violation des droits d'auteur peut être sévère.

À propos du service Google Recherche de Livres

En favorisant la recherche et l'accès à un nombre croissant de livres disponibles dans de nombreuses langues, dont le français, Google souhaite contribuer à promouvoir la diversité culturelle grâce à Google Recherche de Livres. En effet, le Programme Google Recherche de Livres permet aux internautes de découvrir le patrimoine littéraire mondial, tout en aidant les auteurs et les éditeurs à élargir leur public. Vous pouvez effectuer des recherches en ligne dans le texte intégral de cet ouvrage à l'adresse `http://books.google.com`

LANE MEDICAL LIBRARY STANFORD
N68 .R29 1876 STOR
Du tubercule du testicule et de l'orchit
24503349466

32C

LANE

MEDICAL LIBRARY

LEVI COOPER LANE FUND

DU

TUBERCULE DU TESTICULE

ET DE

L'ORCHITE TUBERCULEUSE

5252

PUBLICATIONS DU *PROGRÈS MÉDICAL*

DU TUBERCULE DU TESTICULE ET DE L'ORCHITE TUBERCULEUSE

PAR

Le Dr P. RECLUS

INTERNE LAURÉAT DES HÔPITAUX DE PARIS
AIDE D'ANATOMIE DE LA FACULTÉ DE MÉDECINE
MEMBRE DE LA SOCIÉTÉ ANATOMIQUE

LANE MEDICAL LIBRARY
15955
SAN FRANCISCO

THE PROPERTY OF THE N. YORK HOSPITAL

PARIS

Aux bureaux du PROGRÈS MÉDICAL, rue des Écoles, 6. | AD. DELAHAYE et Cie, Libraires-Éditeurs, Place de l'Ecole-de-Médecine.

1876

EH

LAME LIBRARY

N 68
R 29
1876

PRÉFACE

Je me propose d'étudier, dans ce travail, le tubercule du testicule. Certainement le sujet est bien vieux, et la maladie bien connue, et l'on a tant écrit sur elle qu'on pourrait croire, au premier abord, que tout a été dit. Mais on se tromperait, car rien n'est encore absolument net dans les affections de la glande spermatique : le tubercule est la plus fréquente, la mieux déterminée, cependant des hommes autorisés n'ont-ils pas été récemment jusqu'à nier son existence ?

Je désire faire un travail d'ensemble ; toutefois il est certains points sur lesquels je me réserve d'insister : la difficulté la plus grande, celle qui domine l'histoire du tubercule, est sa délimitation d'avec l'inflammation et, sans cesse, nous resterons hésitant aussi bien en anatomie pathologique que lorsque nous traiterons de l'étiologie, des symptômes et du diagnostic. « La tuberculisation est-elle une manière de suppurer de certains individus » comme le veulent plusieurs auteurs ? C'est une question qu'il faudra se poser et, dans une sorte d'introduction où nous passons en revue les opinions professées dans ces derniers temps

sur la tuberculose du testicule, nous aurons à examiner les inflammations de cette glande.

Là est le sérieux écueil, pour nous d'autant plus redoutable que nous étudierons une forme aiguë pas ou peu décrite, véritable orchite aux allures franchement inflammatoires. Nous en avons observé plusieurs cas et nous désirons appeler l'attention sur eux, car souvent, du moins à leur apparition, leur nature a été méconnue. Nous les réunissons sous le nom d'*orchites tuberculeuses*, mot usité depuis longtemps, mais que nous voudrions réserver à cette seule variété.

Nous montrerons auparavant que la granulation grise niée par Rindfleisch, puis par M. Richet et ses élèves, à peine admise par Virchow, se rencontre bien réellement dans le testicule. La preuve en sera facile. Nous n'aurons qu'à mettre sous les yeux du lecteur les vieilles observations de Velpeau, de Bouisson, de Dufour et de Cruveilhier. Mais — et ce point nous semble plus important — nous déterminerons le lieu d'origine du nodule miliaire, son mode de développement, et les variétés qu'il présente. Cette partie de mon travail, évidemment la plus intéressante, je la dois à l'obligeante amitié de M. Malassez, que je désire remercier ici de son bienveillant concours ; je remercie également mon ami, M. Ed. Brissaud, l'auteur de la plupart de nos dessins.

Tel est notre but, et, pour l'atteindre, nous avons

multiplié nos observations cliniques et nos recherches sur le cadavre. Pour qu'une étude soit fructueuse, il faut travailler à nouveau et ne consulter les devanciers que comme moyen de contrôle. Encore, à ce moment, notre opinion devrait-elle être déjà presque assise, car il nous est si facile de voir avec les yeux d'autrui ce qu'autrui a cru voir — et c'est ainsi que la plupart des erreurs s'accréditent et se perpétuent.

DU

TUBERCULE DU TESTICULE

ET DE

L'ORCHITE TUBERCULEUSE

CHAPITRE PREMIER

Introduction.

I

Historique et discussion des doctrines.

Il en est du tubercule du testicule comme de la plupart des autres tumeurs : son histoire date de ce siècle. Avant, tout est confus, et sous le nom vague de *sarcocèle*, les auteurs amassent des observations de carcinomes et de kystes, d'hématocèles, d'hydrocèles même, de gommes, d'enchondromes et de tubercules. Nous ne fouillerons pas dans ce passé : la recherche serait peu instructive. Nous laisserons même de côté la période autrement féconde qui naît avec Laënnec : le tubercule du poumon est déjà défini ; on peut le poursuivre ailleurs, et bientôt Bayle signale sa coexistence avec le tubercule d'autres organes, entr'au-

tres, celui des reins et de la prostate, des vésicules séminales et de la glande spermatique. Nous ne parlerons non plus, ni des travaux de Louis, ni de ceux de Boyer, d'Astley Cooper et de Curling; non pas qu'il ne fût intéressant de voir la question se dégager d'étape en étape, pour se poser peu à peu en termes plus précis, mais cette analyse est déjà faite, — et bien faite, — et, dans une thèse remarquable soutenue en 1854, Dufour commence par exposer l'opinion de ceux qui l'ont précédé dans l'étude de la tuberculisation des organes génitaux de l'homme et de la femme; puis, reprenant lui-même le sujet d'une manière complète, il en trace une excellente monographie. Cette thèse doit rester comme une date importante dans l'histoire de la tuberculose du testicule, nous voulons en faire la base de ce travail, et, sans nous préoccuper des questions débattues avant cette époque, mais fixées et résolues depuis, nous insisterons seulement sur les problèmes encore en litige.

La conception de Dufour est fort simple : le tubercule du testicule est une des nombreuses manifestations de la tuberculose; il est sous la dépendance de la diathèse, et apparaît ici comme il pourrait le faire dans le poumon, les méninges ou le péritoine. Il ne constitue donc point une affection locale, et s'il débute par les organes génitaux, ce n'est pas pour s'y cantonner : tôt ou tard les autres organes seront envahis. — C'est bien de tubercule qu'il s'agit. Il se présente sous ses diverses formes : infiltrations, nodosités, granulations, et l'on observe depuis ces énormes masses jaunes, qui font ressembler le testicule à une châtaigne ouverte jusqu'aux petits foyers caséeux circonscrits. — L'étude microscopique est encore fort arriérée et s'arrête aux corpuscules spécifiques de Lebert, à ces éléments qui permettaient de reconnaître jusqu'au pus de provenance tuberculeuse. — L'étiologie se confond avec celle de la tuberculose; la diathèse héréditaire ou acquise

détermine seule l'apparition des nodosités ; les traumatismes et les violences extérieures sont sans influence sur leur développement. — Le tubercule du testicule a deux formes distinctes : 1° la glande est primitivement atteinte, puis les autres organes se prennent à leur tour ; — 2° ce n'est que plus tard, et lorsque, déjà, de graves troubles généraux auront affaibli le malade, que surviendra la tuberculisation génitale. L'une et l'autre de ces formes peuvent avoir, d'ailleurs, une marche rapide ou une marche lente, mais, quoi qu'il arrive, le tubercule du testicule est une maladie fort grave, à évolution fatale ; aussi la castration serait-elle un traitement dangereux et illusoire. Telle est, en substance, la thèse de Dufour.

Depuis cette époque, de nombreux travaux ont été publiés. En 1855, paraît la thèse de Fossard, rapide notice sur « l'*orchite tuberculeuse*. » L'auteur se contente de tracer un tableau sommaire de la maladie. Mais il a, du moins, le mérite d'insister sur les formes douloureuses à marche inflammatoire, et provoquée par des traumatismes. Aussi, pour marquer leur caractère, emprunte-t-il à M. H. Larrey la dénomination d'orchite tuberculeuse, mot qui nous paraît excellent, car il rappelle à la fois, la nature de l'affection et l'aspect qu'elle revêt. Nous nous proposons de conserver ce terme dans le cours de notre travail, mais nous ne saurions l'employer seul, car il existe deux variétés bien différentes dans la tuberculose génitale : l'une indolente, à marche chronique, c'est le *tubercule du testicule*; l'autre, douloureuse, aiguë, inflammatoire, c'est l'*orchite tuberculeuse*. Il ne faudrait pas croire d'après cela, que notre orchite tuberculeuse se confonde avec celle de Fossard ; nous n'en prenons guère que le titre, et les formes qu'il a observées sont plutôt subaiguës ; elles n'ont pas, comme les nôtres, un début nettement inflammatoire et semblable à celui de l'orchite franche.

C'est en réalité M. Simon Duplay qui a, le premier, re-

connu cette forme. En 1860, étant alors interne, il publia dans l'*Union médicale* un article sur « *deux observations de tuberculisation galopante du testicule.* » Sa description est fort exacte : il a bien distingué deux périodes, l'une aiguë, douloureuse, s'étendant du début à l'époque du ramollissement; l'autre chronique et qui ne diffère en rien de la tuberculisation génitale ordinaire. Il insiste sur l'apparition soudaine de l'orchite, née sans cause appréciable; sur le développement rapide de l'abcès qui s'ouvre parfois en moins de trois semaines; enfin sur la difficulté du diagnostic qu'un examen approfondi de l'état actuel du malade et de ses antécédents permet seul de poser avec quelque certitude. Il nous semble que les auteurs n'ont pas assez tenu compte du mémoire de M. Duplay, car on en trouve à peine trace dans les écrits postérieurs. Aussi, un court instant, avions-nous pu croire, lors de notre première observation de ce genre, que cette forme n'avait été l'objet d'aucune étude spéciale, et nous eûmes, dès ce moment, l'idée de ce travail.

Depuis, — et malgré d'attentives recherches, — nous n'avons mis la main sur aucun document nouveau ayant trait directement à l'orchite tuberculeuse. Peut-être quelques-uns nous ont-ils échappé, mais nous croyons pouvoir affirmer que leur nombre ne doit pas être grand. Au contraire, il s'amasse beaucoup de matériaux sur la forme banale du tubercule du testicule. Nous ne dirons rien du tableau qu'en donnent Nélaton et Vidal de Cassis : ils laissent la question en l'état. M. Gosselin, un des auteurs qui connaissent le mieux les affections du testicule, ne consacre dans ses *Cliniques de la Charité* qu'un chapitre fort court au sarcocèle tuberculeux qu'il étudie chez l'adolescent et chez l'adulte. Chez le premier, la marche en est beaucoup plus rapide : des poussées inflammatoires surviennent, puis des abcès qui restent fistuleux, et la récidive est probable. Chez le second, au contraire, la tumeur est

longtemps stationnaire, sans abcès successifs, sans fistules ; du moins, la suppuration est plus lente à se manifester lorsqu'elle doit se produire. Le diagnostic est souvent difficile, et, pour l'éclairer, il faut rechercher avec soin l'état de la prostate.

Nous ne ferons que mentionner le travail de M. Bouisson, inséré dans son recueil de mémoires « *Tribut à la Chirurgie.* » Il est fort intéressant et contient des faits que nous utiliserons. Mais, comme corps de doctrine, il se rapproche trop des opinions alors admises pour que nous ayons à le résumer. Il en est de même de la thèse d'agrégation « *Des tubercules au point de vue chirurgical* » soutenue par M. Bauchet en 1857. L'auteur, dans ce travail imposé, ne saurait apporter d'idées originales, mais du moins il expose d'une manière précise l'état de la question. Il distingue deux processus étiologiques : tantôt le dépôt tuberculeux succède à une inflammation, tantôt il infiltre d'emblée un ou plusieurs points de la glande. La clinique doit étudier trois formes de tuberculisation testiculaire : dans une première, cette tuberculisation coïncide avec la tuberculisation thoracique, ce que l'on observe surtout dans le jeune âge ; dans une deuxième, elle est limitée au testicule ; dans une troisième enfin, elle envahit l'ensemble des organes génito-urinaires. M. Bauchet n'a point vu notre « orchite tuberculeuse, » mais il décrit très-bien les poussées inflammatoires secondaires, et, s'il adopte les idées de Velpeau sur la bénignité de certaines formes qui ne présentent aucune tendance à la généralisation, il n'en reconnaît pas moins l'existence de ces tuberculoses à marche envahissante, qui, du testicule, semblent gagner la plupart des viscères.

Civiale, dans son « *Traité pratique des maladies des organes génito-urinaires* » ne parle qu'incidemment des tubercules du testicule. Il les signale à plusieurs reprises et comme cause de certaines complications — fis-

tules, écoulements uréthraux, hématuries, abcès de la prostate — mais sans les étudier d'une manière didactique.

En 1860, thèse de M. Desprès : « *Essai sur le diagnostic des tumeurs du testicule.* » C'est un des meilleurs travaux qui aient été publiés en France sur cette question, et, malgré des réserves formelles qu'il nous faudra faire, notamment en ce qui concerne ses opinions sur l'orchite syphilitique, la valeur de cette étude ne saurait être niée. D'après M. Desprès, les faits cliniques semblent donner raison à Velpeau qui admet dans le testicule deux espèces de tubercules, l'une plus grave et qui coïncide avec des lésions pulmonaires ; l'autre bénigne et qui rappelle les divers produits que l'inflammation laisse dans les organes. Il distingue également deux variétés dans la marche de l'affection, l'une lente, dont la description est classique, l'autre rapide et moins connue, qui succède aux épididymites, mais sur laquelle il n'insiste malheureusement que fort peu. Enfin il signale la difficulté du diagnostic entre la tuberculose génitale d'une part, et, de l'autre, les inflammations et les abcès chroniques. Nous verrons en effet que là est la véritable pierre d'achoppement.

Le mémoire du Dr Salleron, publié en 1869 dans les *Archives générales de médecine*, est un travail consciencieux qui repose sur un total de 51 observations. C'est beaucoup, et on devait fort en attendre. Mais nous craignons que l'auteur ne se soit, malgré lui, laissé influencer par les deux autopsies qu'il a pratiquées et dans lesquelles il a trouvé la prostate et les poumons sains. C'est ainsi qu'il déclare n'avoir rencontré qu'*un cas* de tuberculose pulmonaire dans ses 51 observations, et *jamais* l'envahissement de la prostate. A moins d'invoquer une série absolument exceptionnelle, nous devons croire à une erreur, car, si nous avons vu souvent des tubercules du testicule chez des individus bien portants d'ailleurs, ces faits

ne constituent pas la règle, comme le démontrent nos statistiques. Quant aux altérations de la prostate, nous pouvons dire qu'elles sont presque invariables. Cet isolement, cette localisation du tubercule nous étonne d'autant plus que, dans l'esprit de l'auteur, c'est bien de tubercule qu'il s'agit, et non point d'une inflammation ou d'une caséification quelconque. On ne comprend pas pourquoi les « germes, » par une élection singulière, se déposeraient seulement dans la glande spermatique. Il est un autre point contestable : sur ces 51 cas, il n'y aurait eu que quatre fois envahissement du testicule proprement dit. Qu'en sait M. Salleron ? Il n'eût pu être édifié qu'en pratiquant les 51 autopsies, car il nous dit lui-même « que lorsque les granulations grises occupent la substance glandulaire, il est impossible d'en constater l'existence par le toucher, et de plus ces granulations ne déterminent aucun symptôme subjectif. » M. Salleron nous paraît mieux inspiré lorsqu'il combat l'ancienne opinion d'après laquelle le tubercule naît dans la tête de l'épididyme, la queue n'étant atteinte que consécutivement.

Cruveilhier n'admet pas « la connexion de la tuberculisation testiculaire avec la tuberculisation pulmonaire ; leur coïncidence est purement fortuite et ne se rattache à aucune loi particulière. Il n'en est pas de même des connexions de la tuberculisation du testicule avec celle des autres parties de l'appareil génito-urinaire..... Il existe deux centres ou points de départ de tuberculisation : 1° l'épididyme ; 2° la prostate..... Il est extrêmement rare de voir des testicules tuberculeux dans leur corps avec intégrité de l'épididyme et du canal déférent. La tuberculisation se rencontre dans ses deux formes : forme infiltrée dans l'épididyme ; forme miliaire dans le testicule. — La tuberculisation génitale peut guérir par évacuation des foyers caséeux, par enkystement de ces mêmes foyers, par transformation fibreuse du testicule avec vestige de

tuberculisation. » L'auteur cite un cas de ce dernier mode de guérison ; nous avons eu, de notre côté, le bonheur d'en observer un semblable que nous rapporterons tout au long.

En résumé il y a : « 1° des affections tuberculeuses purement locales ; 2° les affections locales sont la suite ordinaire d'un travail phlegmasique ; 3° l'étude de la tuberculose génitale établit l'affinité qui existe entre les granulations miliaires d'une part, et l'infiltration tuberculeuse d'autre part. » Le plus grand nombre des faits que nous avons rassemblés et que nous relatons dans ce travail viennent confirmer ces diverses propositions de Cruveilhier.

C'est dans le tome quatrième de son « *Anatomie pathologique générale* » que Cruveilhier a exposé ses opinions sur la tuberculose des organes génitaux. Ce sont, certainement, les pages les meilleures qui aient été écrites sur cette question, et les auteurs contemporains eussent évité un singulier recul s'ils s'en fussent tenu à cette description admirable. On ne peut, du reste, s'expliquer tant d'errements postérieurs que par l'ignorance ou par l'oubli des travaux de Cruveilhier. Avec quel étonnement, ou mieux avec quelle incrédulité nous eussions accueilli les idées de Rindfleisch si nous avions eu présentes à la mémoire les planches et les observations de notre maître français !

Nous voyons, en effet, quelques années plus tard, se poser les termes d'un problème dont la solution existe, fort nettement indiquée, dans l'œuvre de Cruveilhier : Les masses caséuses que l'on trouve en si grande abondance dans l'épididyme sont-elles bien tuberculeuses ? Ne doit-on pas croire plutôt à des reliquats inflammatoires semblables à ceux dont certaines pneumonies encombrent le poumon ? D'autre part, s'il est vrai que la clinique nous montre des testicules, dits tuberculeux, dont les uns évoluent rapidement

vers une prompte destruction, tandis que les autres restent longtemps stationnaires et peuvent même guérir, l'anatomie pathologique saura-t-elle sanctionner pareille distinction et faire, des premiers, du vrai tubercule, des seconds une inflammation caséeuse?... Plusieurs répondront par l'affirmative; ils deviendront dualistes aussi bien pour le testicule que pour le poumon; quelques-uns même, plus absolus, en arriveront à nier la tuberculose et, s'appuyant sur les examens microscopiques de Rindfleisch, n'admettront plus que de la caséification. Il faut le dire, nous touchons ici au point le plus délicat de notre sujet: à chaque pas nous rencontrons l'inflammation et nous ne savons lui tracer de limites précises. A côté de notre orchite tuberculeuse sont les orchites franches suppurées qui lui ressemblent fort; près de notre tubercule du testicule se place l'inflammation chronique de la glande, et la séparation n'est pas toujours chose facile. C'est, sans doute, à cette difficulté qu'est due la création d'une variété nouvelle « l'*épididymite pseudo-tuberculeuse* » à cheval, pour ainsi dire, sur l'inflammation proprement dite et la tuberculose de l'épididyme.

M. A. Fournier décrit en effet dans son article si remarquable sur la « blennorrhagie » une variété rare d'épididymite dont il n'a guère été fait mention, nous dit-il, que par Désormeaux. Nous ajouterons — et par M. Bauchet, — car cet auteur, dans sa thèse d'agrégation de 1857, parle du « *pseudo-tubercule* » mais, il est vrai, pour le combattre. Quoi qu'il en soit, cette épididymite ne surviendrait que dans le cours d'écoulements à forme chronique ou de blennorrhées anciennes. Souvent elle débuterait par une épididymite subaiguë et bénigne, longtemps indolore, à lente résolution; elle se développerait, d'autres fois, d'une manière tout-à-fait insidieuse; l'épididyme alors se tuméfie et offre une masse dure, uniforme ou irrégulière, lisse ou bosselée. Cet état demeure stationnaire plusieurs mois

pour le moins. Puis il arrive de deux choses l'une : ou le gonflement diminue et se résout, mais avec une lenteur désespérante; ou un point de la tumeur devient douloureux et fluctuant et s'ouvre ; du pus s'écoule, et une fistule s'établit ; elle finit par se fermer, mais une nodosité persiste dans l'épididyme. D'ailleurs, si la blennorrhée continue, des poussées nouvelles se produiront sur le même épididyme ou sur l'épididyme opposé.

Nous connaissons bien ces formes cliniques, et nous en avons recueilli des exemples, mais nous ne saurions les grouper sous un même nom, car l'épididymite pseudo-tuberculeuse de M. Fournier nous paraît réunir des cas fort dissemblables, enlevés, les uns, à l'épididymite chronique simple, les autres, à l'épididymite vraiment tuberculeuse. Ces tuméfactions qui persistent ou ne se résorbent qu'avec une grande lenteur, nous allons les retrouver dans un instant, et rangées sous le titre d'épididymites chroniques. Nous les avons notées pendant la vie, nous les avons examinées après la mort. Ce sont des noyaux fibreux, des épaississements du tissu conjonctif plutôt péri-épididymaires. — Quant aux épididymites qui suppurent, le doute, il me semble, n'est guère possible. En quoi diffèrent-elles des épididymites tuberculeuses, et quels signes les en séparent ? Chacun des termes de la description précédente pourrait entrer dans la définition du tubercule. L'étiologie, nous le montrerons avec plusieurs auteurs, en est souvent la même ; les symptômes sont identiques ; l'anatomie pathologique n'est pas entrée dans le débat, car M. Fournier n'invoque aucune autopsie. Nous ne pensons pas non plus qu'il veuille s'appuyer sur l'absence de manifestations pulmonaires, puisque la tuberculose se confine parfois dans les organes génitaux sans tendance à la généralisation. Non, l'épididymite pseudo-tuberculeuse ne constitue pas une variété! Parfois c'est une affection véritablement tuberculeuse ; elle doit alors rentrer dans le

cadre qui lui appartient. Parfois c'est une inflammation chronique, une sclérose du tissu conjonctif que nous devons ranger dans les épididymites chroniques. Aussi, malgré l'incontestable autorité qui s'attache au nom de M. Fournier, faut-il, croyons-nous, rejeter absolument l'épididymite pseudo-tuberculeuse. Ce n'est qu'un mot, mais il est dangereux, car il peut couvrir notre ignorance et nous permettre de nous arrêter sur un diagnostic erroné ou du moins incomplet.

On le voit, la question n'a point avancé, et le problème reste en l'état. M. Mougin l'aborde de front dans sa thèse sur « *L'épididymite caséeuse* » où il met en œuvre, en les étayant sur des recherches personnelles, les idées que M. Richet professe dans ses cliniques. Pour le maître et pour l'élève, il faut transporter au testicule la distinction qu'on a établie dans le poumon entre la tuberculose et l'inflammation caséeuse. Ces auteurs sont même allés plus loin, et, sans s'expliquer formellement à ce sujet, ils paraissent rejeter le tubercule pour n'admettre que la caséification du testicule et de l'épididyme. Et en effet, disent-ils, cette affection ne succède-t-elle pas presque toujours à une inflammation aiguë ou chronique de la région prostatique de l'urèthre et cela, fort souvent, en dehors de toute diathèse tuberculeuse ? Elle est curable ; elle retrocède quelquefois lorsque l'on traite et que l'on guérit l'inflammation du canal. D'ailleurs, l'anatomie pathologique démontre qu'il s'agit là de foyers caséeux et non de granulations grises. Or, ne doit-on pas considérer avec Virchow le nodule miliaire comme la caractéristique du tubercule ? Pourquoi donner le nom de tubercule à une lésion qui n'est jamais tuberculeuse ?

Nous croyons que, pour son succès, cette thèse aurait dû paraître quelques années auparavant. On s'en fût emparé comme d'un argument ; elle eût sans doute pesé de quelque poids dans la lutte. Mais, maintenant, on commence,

non pas à se désintéresser de la question, mais à la poser en d'autres termes ; on ne nie point les inflammations caséeuses, on reconnaît leur aspect spécial, et ce qui les différencie de la granulation grise, mais on n'en fait plus une maladie à part. La tuberculose, comme la syphilis, devient une affection à manifestations nombreuses ; la première peut déterminer l'apparition d'un foyer caséeux ou d'un nodule miliaire, comme la seconde produit une plaque muqueuse ou s'affirme par une gomme. La lésion varie, mais elle procède d'une même origine, tuberculose ou syphilis.

L'opinion dualiste avait eu dès l'abord un côté séduisant : puisque les deux phthisies n'étaient pas de même nature, puisqu'elles n'avaient ni les mêmes causes ni les mêmes symptômes, ne pouvaient-elles pas avoir une autre terminaison, et, l'une d'elles, un pronostic plus favorable ? Mais lorsqu'on se fut persuadé « que l'inflammation caséeuse du moment n'était pas plus consolante que la tuberculose d'autrefois » la théorie de l'unité d'origine, toujours restée prédominante en France, redevint la doctrine générale, et depuis 1873 elle a pris corps dans deux thèses remarquables publiées, à peu près simultanément, par MM. Thaon et Grancher.

Ces auteurs sont arrivés aux mêmes conclusions. Virchow avait défini le tubercule par la granulation grise transparente que caractérisent sa forme nodulaire, son origine dans le tissu conjonctif, et, pour ce qui est du poumon, son siége en dehors des alvéoles. Il l'opposait à l'inflammation caséeuse caractérisée, de son côté, par sa forme diffuse, son origine dans l'épithélium, et son siége intra-alvéolaire. MM. Thaon et Grancher ont démontré que les faits ne répondaient guère à ces tableaux dont chaque trait est en opposition nette avec le trait correspondant. Et d'abord la *forme* : la granulation est nodulaire et l'inflammation diffuse, c'est vrai, mais n'existe-t-il

pas d'intermédiaires entre ses termes éloignés ? L'observation ne prouve-t-elle pas qu'à côté de la granulation se trouvent presque toujours des cellules embryonnaires diffuses, semblables à celles du tubercule et se terminant, comme elles, par caséification? C'est encore du tubercule, non plus nodulaire, mais infiltré. — L'*origine* est aussi insuffisante pour établir la ligne de démarcation. Le tubercule peut provenir des cellules des travées conjonctives, mais il naît aussi de l'endothélium des lymphatiques et des alvéoles. D'ailleurs, depuis les travaux de Ranvier, cellules plates du tissu conjonctif, cellules endothéliales des vaisseaux, des séreuses et des alvéoles ne doivent-elles pas être considérées comme identiques? Aussi, quel que soit le point précis où apparaît le tubercule, il est toujours engendré par des cellules semblables. — Quant au *siége*, il n'est pas exact de dire que le tubercule se développe en dehors de l'alvéole et le produit inflammatoire en dedans : l'un et l'autre occupent l'alvéole, du moins dans la grande majorité des cas. — Et leur *nature* n'est-elle pas aussi la même ? Ne sont-ils pas l'un et l'autre le résultat d'une irritation formative? L'un et l'autre n'ont-ils pas la même structure cellulaire et n'aboutissent-ils pas à la dégénérescence graisseuse ? Enfin, inflammation caséeuse et tubercule ne coexistent-ils pas toujours ou presque toujours? Liouville, Chouppe, Hayem, Thaon, Grancher qui ont pratiqué un nombre considérable d'autopsies n'ont jamais rencontré de pneumonie caséeuse sans granulations. De ces faits nous devons conclure que la granulation grise et l'inflammation caséeuse sont toutes deux des manifestations de la tuberculose. Nous revenons à l'opinion de Laënnec et à notre tradition uniciste hors de laquelle nous avions été jetés brusquement.

L'heure est donc mal venue pour faire de l'inflammation caséeuse du testicule une affection indépendante de la tuberculose, et surtout, comme M. Mougin, en termes

exclusifs. Si l'auteur se fût contenté de dire que dans l'épididyme et le testicule les formes caséeuses diffuses sont plus fréquentes que la granulation miliaire, et, qu'à l'époque où l'on peut examiner la tumeur, il est exceptionnel d'observer le nodule gris, nous eussions fait quelques réserves, mais l'opinion était soutenable. Or telle n'est point la thèse qu'il défend : le mot tubercule est rayé de la définition ; l'épididymite caséeuse est une affection purement inflammatoire « n'ayant ordinairement rien de commun avec la diathèse tuberculeuse ; » la granulation grise, si elle se rencontre dans le testicule, n'y est que secondaire et s'est développée autour d'un vieux foyer caséeux.

Des affirmations aussi catégoriques devaient porter le débat sur le terrain de l'anatomie pathologique ; désormais c'est dans ce sens que se font les recherches en France et à l'étranger. L'Angleterre ne semble y prendre qu'une faible part, si nous pouvons en juger par une leçon récente professée à l'hôpital Saint-Bartholomée par William Savory. En Allemagne Kocher (de Zurich) publie dans les *Annales de Pitha et Billroth* un travail sur cette question. Tizzoni, de Pise, et J. Gaule, de Darmstadt, s'en occupent aussi dans les *Archives de Virchow*. En France, paraît en 1872 le mémoire de Nepveu dont les conclusions sont reproduites, l'année suivante, dans la thèse de Barnier. C'est un des premiers travaux où l'on voit affirmer nettement l'existence de la granulation miliaire dans la glande spermatique. Certainement Virchow l'avait rencontrée déjà dans une autopsie d'enfant, mais il la croyait exceptionnelle. MM. Vulpian, Hayem, Nicaise en possédaient des préparations qui dataient de plusieurs années, mais ces faits n'étaient pas publiés, et peut-être M. Nepveu a-t-il eu le mérite de rappeler l'attention sur ce point. Nous ne lui ferons qu'un reproche ; c'est d'avoir méconnu le lieu d'origine le plus ordinaire du nodule et son mode d'évolution. Il nous semble aussi trop timide : la vraie granulation grise

serait, d'après lui, rare dans le testicule. Nous pensons pour notre part qu'elle est la règle; c'est du moins ce que nous espérons établir dans la suite de ce travail.

Après cet exposé, il nous semble facile d'expliquer les diverses phases qu'a parcourues la question. Les premiers auteurs reconnaissent le tubercule du testicule et l'assimilent sagement au tubercule pulmonaire; le tubercule peut, dans les deux organes, apparaître sous forme de granulations miliaires ou sous l'aspect de masses caséeuses; c'est toujours un produit de la tuberculose. — Alors surviennent les idées de Virchow : La granulation grise seule mérite le nom de tubercule; les masses caséeuses ne sont qu'un terme ultime d'un processus inflammatoire. — La plupart des auteurs allemands acceptent cette dualité, entr'autres Rindfleisch, mais, à la proposition de Virchow, Rindfleisch ajoute : *Dans le testicule la granulation grise ne se rencontre jamais ; on ne trouve, dans son parenchyme, que des noyaux caséeux.*

Comment un pareil observateur a-t-il pu commettre une erreur aussi grosse?... Toujours est-il que cette opinion fit son chemin en Allemagne et en France et, tandis que certains de nos maîtres conservaient la tradition intacte, notre génération semblait accepter, à la suite de M. Richet, la proposition de Rindfleisch — et voilà comment nous devons à cette heure inventer à nouveau la vieille granulation grise du testicule !

Il ne fallait cependant pour éviter l'invasion des idées de l'anatomiste allemand, qu'ouvrir nos recueils d'observations, les bulletins de la Société anatomique, les mémoires de Velpeau, de Dufour, de Cruveilhier — de Cruveilhier surtout — qui, dans son admirable traité d'anatomie pathologique, nous donne une excellente description du tubercule du testicule dont il représente dans ses planches un remarquable exemple !

II

De l'orchite chronique dans ses rapports avec le tubercule.

Nous n'avons pas encore parlé de l'*orchite chronique ;* son histoire est cependant liée d'une manière fort étroite à celle du tubercule, et notre étude serait incomplète ou obscure si nous ne tracions nettement les limites de ces deux affections.

Après la publication du livre de Curling, et malgré la note de son traducteur, M. Gosselin, le mot d'orchite chronique entra dans le langage pathologique courant. Il devint le titre ordinaire des tumeurs d'un diagnostic malaisé ou d'une interprétation difficile, et l'on sait qu'elles ne sont pas rares dans le testicule. On ne définissait pas l'orchite, on la décrivait vaguement. Nélaton qui la déclare fort rare, nous la montre succédant à une orchite aiguë : le testicule est dur, parfois bosselé, volumineux, le plus souvent indolore ; la marche de l'affection est lente, sa terminaison incertaine. On trouve à l'autopsie des noyaux caséeux, et de la substance jaune infiltrée. Il nous cite l'observation d'un bateleur qui, à la suite d'une chaudepisse et d'un coup de pied d'autruche dans la région hypogastrique, vit survenir un gonflement persistant du testicule. Du reste, Nélaton n'indique aucun signe qui permette d'asseoir le diagnostic ; il n'accorde probablement qu'une valeur douteuse à la coloration rosée du sperme, et si nous ne craignions de faire de ce chapitre le martyrologe de l'internat, nous citerions l'observation de quatre de nos collègues qui, dans le cours d'inflammations variées des voies génitales, constatèrent des émissions de sperme sanguinolent. En feuilletant nos re-

cueils périodiques, on rencontre çà et là, sous le nom d'orchite chronique, quelques exemples aussi confus, et, de temps en temps, ce diagnostic est porté dans nos hôpitaux. Nargaud, dans une thèse soutenue en 1873, propose même de désigner par ce mot, injustement délaissé d'après lui, les épididymites caséeuses de MM. Mougin et Richet.

D'autre part, il est beaucoup d'auteurs qui, fatigués de tant d'incertitudes, et n'ayant jamais vu une orchite chronique à symptômes précis, voudraient bien la nier, et, comme Dufour, la traiter de « rêverie pathologique. » Mais une mesure aussi radicale ne satisfait pas l'esprit. Nous n'aimons guère les lois d'exception et les pathologies spéciales, et l'on se demande, avec raison, pourquoi les inflammations chroniques n'envahiraient jamais le testicule quand elles atteignent, parfois, les autres parenchymes !

Il nous semble que, dès à présent, on pourrait donner de l'orchite chronique une définition claire, et, pour la faire rentrer dans le cadre nosologique, nous n'avons qu'à consulter l'histoire des autres inflammations. Le mot *chronique* a souvent joué de malheur, et que de temps n'a-t-il pas fallu pour s'entendre sur l'hépatite chronique, la pneumonie chronique, la néphrite chronique, la myélite chronique ! On ne compte plus les discussions qu'elles ont suscitées ; du moins ces débats n'ont pas été stériles, et, peu à peu, l'inflammation chronique, se dégageant de son obscurité primitive, est devenue, le plus souvent, synonyme d'inflammation interstitielle ou de sclérose. Pour ne citer qu'un exemple, où en est-on de l'ancienne myélite chronique ? Elle était fréquente autrefois. Mais où on la diagnostiquait, ne diagnostique-t-on pas presque toujours, à cette heure, une ataxie locomotrice ?

Nous pensons qu'il faut procéder ainsi pour l'orchite chronique. La grande erreur, jusqu'à ce jour, a été de la chercher, comme l'ont fait Curling et Nélaton, parmi les

testicules *gros*, au risque de la confondre avec le tubercule, les lymphadénomes, et les dépôts gommeux de la syphilis. Or cette idée n'est pas raisonnable, et le testicule serait le seul organe glandulaire où l'inflammation chronique se traduirait par une augmentation de volume. Nous savons, en effet, que si dans le foie, dans le poumon et dans les reins, l'inflammation chronique provoque, à son début, une tuméfaction très-appréciable, ce stade est de courte durée. Lorsque, dans une glande, une inflammation, au lieu de se résoudre, persiste à l'état subaigu, le tissu conjonctif prolifère, puis se rétracte progressivement en étouffant les éléments du parenchyme. Le processus est toujours le même, que la sclérose soit primitive, ou qu'elle soit secondaire et déterminée par une dégénérescence de l'épithélium qui tapisse les tubes. Nous croyons donc que cette question, qu'on a rendue si complexe, ne présente rien de spécial dans le testicule, et l'inflammation chronique doit y être interprétée comme dans le foie et dans le rein où elle est fréquente, comme dans le poumon où elle est exceptionnelle.

Il est vrai qu'on signale aussi, dans le testicule, des abcès à évolution lente : A. Cooper et Nélaton, Denonvilliers, Curling, MM. Broca et Desprès en rapportent des cas. Peut-être pourrait-on en faire une deuxième variété de l'orchite chronique ; mais le plus sage est de s'abstenir, car rien n'est moins net que leur histoire ; on a constaté leur existence et voilà tout. Encore, ne sommes-nous pas sûrs qu'ils n'aient été confondus quelquefois avec certains abcès tuberculeux enkystés dont nous nous occuperons dans la suite. Le fongus bénin, lui aussi, pourrait constituer une troisième variété d'orchite chronique. A la rigueur rien ne s'y oppose, mais pourquoi ne pas l'étudier à part et comme complication des diverses orchites ? Pour qu'il se développe il faut certaines conditions qui n'ont rien de commun avec l'inflammation chronique. Aussi laisserons-

nous de côté abcès et fongus, et définirons-nous l'orchite chronique la *sclérose du testicule.*

L'orchite peut être chronique d'emblée ; le plus souvent elle succède à une orchite aiguë. L'orchite chronique d'emblée est fort rare, et nous ne connaissons guère que celle que déterminent les écoulements uréthraux longtemps prolongés ou que le varicocèle provoque. Curling nous dit avoir observé plusieurs fois cette dernière variété. Nous l'avions inutilement cherchée, et, dans tous nos cas de varicocèle, la glande était grosse et molle ; son tissu était comme lavé ; les tubes semblaient séparés par de la sérosité, et les vaisseaux hypérémiés se dessinaient bien mieux dans les travées fibreuses, lorsque, récemment, il nous a été donné d'en étudier deux beaux exemples. Dans le premier il s'agit d'un malade de 40 ans , porteur d'un double varicocèle, volumineux surtout du côté gauche, de date sûrement très-ancienne. Le testicule gauche est atrophié : à peine mesure-t-il la moitié du volume que présente le droit ; il est, d'ailleurs, beaucoup moins résistant et se trouve en partie perdu au milieu des varicosités, L'épididyme paraît normal ; la tête en est, certainement, aussi grosse que celle du côté droit. Quant au corps et à la queue, ils sont tellement enlacés par les faisceaux veineux qu'on ne saurait les en isoler pour se rendre un compte exact de leur volume et de leur consistance. Dans le second cas nous avons contrôlé l'observation par l'autopsie : des varicosités siégeaient surtout dans les veines de la queue de l'épididyme : or, le segment inférieur de la glande était seul sclérosé ; les canalicules spermatiques étaient remplacés par un tissu conjonctif opalin que parcouraient des vaisseaux à réseaux déliés. Ne nous faut-il pas rapprocher ces cas des cirrhoses du foie consécutives aux affections valvulaires du cœur ? La congestion passive irrite le tissu celluleux qui prolifère, la rétraction progressive commence, et l'atrophie survient.

A ces deux variétés M. Bouisson voudrait en ajouter une troisième. Il y aurait, d'après lui, à côté de l'orchite rhumatismale aiguë une orchite rhumatismale chronique d'emblée qu'il étudie longuement. Nous avons lu, avec le plus grand soin, le mémoire de M. Bouisson, mais notre conviction est bien loin d'être faite : les observations manquent ou sont tellement résumées que leur valeur est fort compromise. Et puis, il faut le dire, cette orchite rhumatismale ressemble tellement au testicule syphilitique que M. Bouisson est fort coupable de ne nous avoir pas prémuni par un diagnostic sérieux contre une confusion qui, dans l'état, est inévitable. Ce sont les mêmes duretés, les mêmes productions fibreuses, les mêmes plaques d'aspect cartilagineux. L'albuginée est épaissie et de fortes travées partent du corps d'Higmorhe pour se distribuer dans la glande. Certes, nous ne nions pas l'orchite chronique rhumatismale, mais son existence ne nous est pas prouvée.

Toutes les variétés d'orchites aiguës peuvent déterminer une orchite interstitielle, mais non pas avec un même degré de fréquence. Elle a été observée dans l'orchite métastatique des oreillons. Grisolle et Béhier, M. Lemarchand, dans une thèse récente, en citent des exemples ; dans l'orchite des masturbateurs où, suivant la remarque de M. Gosselin elle serait bien moins rare que dans l'orchite blennorrhagique, nous l'avons vue succéder à une orchite aiguë rhumatismale chez un vieillard de 61 ans. On en trouvera plus loin l'observation : nous la publions d'autant plus volontiers que les auteurs sont loin d'être d'accord sur l'existence de ce genre d'orchite, et tandis que Boyer, Barthez, M. Bouisson croient à sa réalité, M. Desprès la nie dans sa thèse. — L'orchite traumatique est, sans doute, celle que l'atrophie termine le plus souvent. Parmi plusieurs exemples, nous prendrons celui d'un individu qui, à 14 ans, dans une fête locale, fut attaché sur un âne et

dut faire, malgré lui, une assez longue course. Ses bourses furent violemment contusionnées, et, lorsqu'on le détacha, la douleur était telle qu'il fallut le transporter chez lui. Il survint un gonflement énorme des parties, accompagné de souffrances telles qu'il dut rester au lit plus d'un mois. Peu à peu, cependant, la douleur se calme, la tuméfaction diminue, les testicules reprennent leur volume normal, mais, au lieu de s'arrêter à ce point, l'atrophie commence. Maintenant le testicule droit ne mesure guère que 10 à 12 millimètres dans son plus grand diamètre ; il est d'ailleurs assez régulièrement arrondi, uni, sans bosselures, mais il est coiffé par l'épididyme bien plus développé que lui. Le testicule gauche est plus petit encore; aussi n'est-il guère facile de le trouver au milieu de l'épididyme et des veines du cordon. La verge est volumineuse, et, au dire du malade, les érections sont fréquentes ; il est marié et a eu 14 enfants : mais nous faisons à ce sujet les réserves les plus formelles.

L'orchite interstitielle peut provenir enfin d'une orchite blennorrhagique aiguë, rarement dit M. Gosselin ; mais ne faudrait-il pas tenir compte de ce que l'orchite blennorrhagique est, en somme, exceptionnelle relativement à l'épididymite? Sur deux cent vingt-six cas, Hardy n'a vu l'épididymite se propager au testicule que neuf fois. Il n'y a donc rien d'étonnant que l'orchite blennorrhagique interstitielle soit rare, puisque l'orchite blennorrhagique est elle-même rare. Mais, comme, d'autre part, l'inflammation atteint fréquemment l'épididyme, l'épididymite interstitielle sera fréquente; seulement — et ce point nous paraît capital — dans l'épididyme, c'est un épaississement, une induration, une formation de noyaux fibreux, au demeurant, une augmentation de volume qu'elle provoque. La connaissance de cette particularité est indispensable, et nous ne saurions trop insister sur ce fait dont nous chercherons plus loin l'explication. Mais puisque dans l'or-

chite chronique il y a atrophie, et augmentation de volume dans l'épididymite, on comprend l'importance qu'il y a, pour éviter toute confusion, de n'employer, dans ce chapitre, les mots orchite, épididymite, que dans leur sens le plus restreint : « Orchite » inflammation du testicule proprement dit, « Epididymite » inflammation de l'épididyme.

Nous allons donc scinder notre étude et décrire séparément les altérations que l'inflammation chronique provoque dans le testicule et dans l'épididyme. D'ailleurs cette division n'est point aussi factice qu'on pourrait le croire et, dans le plus grand nombre des cas — l'observation nous le démontre — l'un des organes est atteint à l'exclusion de l'autre. Ainsi, dans la blennorrhagie, l'orchite est exceptionnelle, c'est l'épididymite qui est la règle. Au contraire, dans les métastases génitales des oreillons, l'inflammation n'envahit guère que le testicule proprement dit. Dans la thèse de M. Lemarchand « *des Oreillons chez le soldat* » nous n'avons pas relevé une seule exception. Aux observations cliniques de M. Lemarchand, nous pouvons ajouter une vérification nécropsique récente. Un malade qui, 17 ans auparavant, avait eu une orchite métastatique du testicule droit, entre dans le service de M. Verneuil pour un sarcome du testicule gauche. On le castre, il meurt d'érysipèle; nous examinons le testicule droit. Ce testicule, que nous représentons dans les figures 4 et 5 de notre planche III, était atrophié; mais l'épididyme était sain : l'inflammation l'avait évidemment respecté.

Il en est de même dans l'orchite traumatique dont, pour ma part, je possède au moins quatre exemples : J'ai présenté, entre autres, à la Société anatomique, des pièces provenant d'un individu mort de phthisie dans le service de M. Desnos; tout jeune, à la suite d'une violence, le malade avait vu son testicule droit s'enflammer d'abord, puis

s'atrophier; le testicule gauche n'avait nullement souffert. Or l'épididyme du côté malade était aussi volumineux et aussi perméable que celui du côté sain. Une injection mercurielle pénétra facilement jusqu'aux cônes épididymaires.

Cette intégrité de l'épididyme accompagnant l'atrophie du testicule est un fait si constant, qu'il y a lieu de s'étonner de ne le voir indiqué nulle part d'une façon plus expresse. On le signale dans un grand nombre d'observations; nous le trouvons dans les cas de Grisolle et de Béhier, dans ceux de Rilliet, de Combeau et de Lemarchand, de Gosselin et de Curling, mais aucun de ces auteurs ne l'élève à la hauteur d'une loi. Curling se borne à dire « que l'épididyme ne s'atrophie pas ordinairement aussi vite ni autant que le testicule. » Nous serons plus catégorique, et, nous appuyant, tant sur nos propres observations que sur les cas épars dans les recueils, nous conclurons que, dans le cours des oreillons, à la suite des traumatismes, l'inflammation se confine dans le testicule sans atteindre l'épididyme. Le testicule s'atrophie, l'épididyme demeure intact.

Il était intéressant de signaler cette sorte d'indépendance que peut expliquer, je crois, le mode de développement de la glande spermatique. Quoi qu'il en soit, si l'épididyme est épargné dans les cas précédents, parfois il est spécialement envahi, et nous avons vu que tel est l'ordinaire, à la suite des blennorrhagies, par exemple; l'épididyme est alors le lieu d'élection et, si l'inflammation interstitielle n'entraîne pas son atrophie, ce n'est pas à dire qu'elle soit sans influence. Elle agit encore, mais la différence de structure vient modifier le résultat. Dans le testicule, le tissu conjonctif est peu abondant et très-délié; les tubes séminifères constituent la majeure partie de la glande, ils disparaissent étouffés; les fibres de formation nouvelle se substituent à eux, mais comme leur volume est moindre, l'albuginée revenue sur elle-même se plisse

sur le parenchyme atrophié. Dans l'épididyme, il n'en est plus ainsi : les tubes sont moins nombreux, leurs parois plus épaisses, et le tissu conjonctif qui les entoure l'emporte de beaucoup sur le tissu glandulaire. Aussi, la sclérose ne pourra-t-elle amener une augmentation de volume, car les fibres de formation nouvelle s'ajoutent aux fibres anciennes, et la disparition des tubes n'est pas une compensation suffisante. Telle est, du moins, l'explication que nous voudrions proposer.

Cette manière de voir nous semble confirmée par l'examen anatomique des épididymes atteints d'inflammation chronique. J'ai pu le pratiquer sur un malade mort subitement d'hémorrhagie cérébrale dans le service de M. Lasègue. Cet homme était atteint d'un vieil écoulement uréthral; la queue des deux épididymes formait, non pas une tumeur circonscrite, mais un épaississement diffus dont les limites étaient indécises. Il s'agissait là d'une véritable périépididymite. Le tissu conjonctif qui relie les circonvolutions de l'épididyme s'était sclérosé, et avait, en partie, oblitéré le canal distendu par le sperme, en arrière de la masse fibreuse. MM. Hardy, Desprès et Poisson citent, dans leurs thèses, des examens à peu près semblables.

Nous n'insisterons pas sur le tableau clinique présenté par ces inflammations. D'ailleurs, il diffère suivant qu'elles sont chroniques d'emblée, ou qu'elles succèdent à un état aigu. Les inflammations chroniques d'emblée consécutives, nous l'avons vu, aux vieux écoulements uréthraux, ou provoquées par certains varicocèles ne se révèlent par aucun symptôme appréciable. Les noyaux se déposent dans l'épididyme, le testicule se sclérose et cela, le plus souvent, à l'insu même du malade. Aussi, pour observer de pareils cas, faut-il les rechercher de parti pris, car jamais l'individu qui les offre n'attire sur eux l'attention.

Les inflammations chroniques succèdant à des états aigus sont plus fréquentes. Nous avons déjà énuméré leurs causes :

la blennorrhagie et les uréthrites auxquelles on peut ajouter la masturbation ; les métastases des rhumatismes et des oreillons ; la variole ; enfin tous les traumatismes. Nous savons aussi que l'inflammation n'envahit pas au hasard toutes les parties de la glande et que certaines variétés ont un siége de prédilection. Les uréthrites et la blennorrhagie retentissent surtout sur l'épididyme ; le testicule est rarement atteint. Dans la variole et dans les oreillons, à la suite des traumatismes, c'est presqu'exclusivement l'orchite que l'on observe. Enfin le rhumatisme, d'après les faits relatés par Bouisson, provoquerait à la fois l'orchite et l'épididymite.

Voici d'ailleurs, dans tous les cas, les symptômes que l'on constate : s'il s'agit d'une orchite, si le testicule proprement dit est envahi, on voit, peu à peu, les phénomènes inflammatoires aigus s'apaiser ; la glande se met à diminuer de volume progressivement et, bientôt, on trouve le testicule petit et comme perdu dans des bourses trop larges ; il est flasque, peu résistant et presqu'enveloppé par l'épididyme normal qui entoure parfois les deux tiers de sa circonférence. Mais, ce qu'il y a de vraiment remarquable, c'est la rapidité du processus, et, dans la plupart de nos observations, en moins de six semaines le testicule ne mesure guère que le diamètre d'un haricot. Cette rapidité a frappé M. Gosselin qui propose de donner à la maladie le nom « d'orchite atrophiante. » Il la range parmi les affections de l'adolescence ; cependant elle survient à tous les âges et nous rapportons, plus loin, une observation d'atrophie chez un homme de 61 ans.

L'épididymite chronique est, pour nous, d'une étude plus importante, car elle peut être prise pour du tubercule. Elle est caractérisée par une induration qui siége de préférence à la queue de l'organe dont elle oblitère le conduit, comme l'ont démontré les recherches de M Gosselin. Les limites de cette induration ne sont pas précises, mais — que

la tumeur soit peu étendue ou qu'elle envahisse une grande partie de l'épididyme — c'est toujours par dégradation insensible que les tissus altérés se continuent avec les tissus sains. Cette induration est spéciale : elle diffère de celle du tubercule en ce qu'elle présente une sorte de rénitence et d'élasticité qui lui sont particulières. Il n'existe pas de bosselures et, si nous voulions distinguer les sensations que font éprouver aux doigts les lésions de l'épididymite chronique et du tubercule, nous dirions que celui-ci nous offre des surfaces de sphère en plus ou moins grand nombre et celle-là une surface de cylindre. Au demeurant, comme le dit très-bien Barnier « l'épididymite chronique altère l'organe en augmentant son volume, mais elle ne le déforme qu'en exagérant les saillies déterminées par les flexuosités du canal. » Notons encore une particularité qui nous paraît constante : *On peut suivre nettement les contours de l'anse formée par la réflexion de la queue de l'épididyme ; on sent, avec la plus grande facilité, la dépression que cette anse circonscrit.* Or, comme rien de semblable ne s'observe à l'état sain, car les deux chefs de l'anse son accolés l'un à l'autre, ou dans la tuberculose, car celle-ci englobe dans une masse compacte les flexuosités de la queue de l'épididyme, ce signe nous semble acquérir une véritable importance. Nous ne savons s'il a été déjà signalé. Ces indurations seraient indolentes d'après Nélaton, mais plusieurs auteurs, Gosselin entre autres, ont constaté qu'elles pouvaient être douloureuses, surtout pendant la marche et les travaux pénibles.

Nous avons étudié les lésions de l'orchite chronique sur des pièces nombreuses ; malheureusement plusieurs ont été recueillies à l'Ecole pratique et nous n'avons pu remonter jusqu'à l'histoire des malades. Je possède, cependant, quatre observations suivies d'autopsies, et dans lesquelles l'orchite chronique était consécutive, une fois à un varicocèle, une fois à des oreillons et deux fois à des traumatismes.

Or, comme dans ces cas, les altérations ont été identiques, nous avons pu bientôt nous y reconnaître entre les pièces enlevées dans les pavillons de la Faculté et distinguer celles qui rentraient dans notre catégorie.

En effet, tous les testicules atrophiés et fibreux ne se ressemblent pas et nous devons, dès à présent, les diviser en deux classes distinctes dont la première comprend les cas d'orchite chronique telle que nous l'avons étudiée, et dont la seconde est constituée par les orchites syphilitiques, très-différentes des autres, et qu'il faudrait décrire à part. Elles ont pour cause la syphilis ; le testicule est plus volumineux, peut-être parce que, à la sclérose, se joignent quelques dépôts gommeux dont l'iodure de potassium hâterait la résorption; le processus est d'une extrême lenteur, et, lorsqu'enfin le testicule s'atrophie, il est d'une dureté bien supérieure à celle que détermine l'orchite interstitielle simple.

C'est, croyons-nous, à ces orchites syphilitiques, que se rapportent les cas où l'on trouve les testicules lourds, massifs, consistants. Les feuillets épaissis de la vaginale sont adhérents dans presque toute leur étendue ; l'albuginée ne peut être séparée ni de la séreuse, ni de la glande avec laquelle son tissu se continue. En quelques points, la surface en est déprimée, d'aspect cicatriciel ; les dépressions correspondent à des cordes fibreuses qui, du milieu de la glande, viennent s'insérer à la surface interne de l'albuginée qu'elles attirent en la fronçant. Le parenchyme est profondément modifié ; il est rose, charnu, et ne cède pas, même à une traction énergique; des vaisseaux se dessinent sur la surface de section, mais, au lieu de suivre les travées, ils divergent en éventail. Çà et là on voit des noyaux fibreux étoilés d'où rayonnent les cordons qui, nous l'avons déjà dit, s'insèrent à la surface interne de l'albuginée. D'ailleurs, les lésions ne sont pas partout de même âge: si les tubes ont complétement disparu par places, il est

encore des régions où la glande a conservé quelque chose de son aspect normal.

M. Malassez a bien voulu examiner pour nous ces testicules au microscope : dans un premier stade, il a constaté le développement d'une grande quantité d'éléments jeunes au milieu du tissu réticulé qui entoure les tubes séminifères. Plus tard naîtra, de ces éléments, la substance conjonctive nouvelle qui devient très-abondante autour des canalicules spermatiques. Mais les tubes eux-mêmes s'altèrent et s'aplatissent ; leurs parois présentent une sorte d'hypertrophie concentrique ; l'épithélium dégénère et le canal s'oblitère par une accumulation de cellules granulo-graisseuses. Enfin la résorption se fait ; les parois de la membrane propre s'appliquent l'une contre l'autre, le tube a disparu, et l'on n'a plus guère que du tissu fibreux. Cependant, on reconnaît longtemps encore ce qui dérive du tissu interstitiel et ce qui appartient au tube primitif, car ce dernier est à peine teinté par le picro-carminate, tandis que le tissu interstitiel se colore en rose : aussi, sur une coupe, aperçoit-on, au milieu d'une masse rose, de petits points blanchâtres, derniers débris des tubes séminifères ; mais cette distinction elle-même s'efface et la transformation fibreuse est complète.

Dans nos autopsies de sclérose d'origine traumatique, d'atrophie consécutive à l'orchite des oreillons, les altérations sont différentes : le testicule, dont le plus grand diamètre mesure à peine de 12 à 15 millimètres, est mou, flasque ; l'albuginée est trop large pour son contenu. Sur une coupe antéro-postérieure, on n'aperçoit plus de lobules séparés par les travées fibreuses que l'on observe à l'état normal. La substance glandulaire est anémiée, sans vaisseaux apparents. Elle est opaline, d'un blanc laiteux ; la surface de section en est uniforme et les tubes séminifères ne s'y dessinent que vaguement. Lorsqu'on les pince en exerçant une traction légère, on peut encore les dérouler,

mais ils sont si grêles qu'ils ne tardent pas à se rompre. Comme dans l'orchite syphilitique, nous avons bien du tissu fibreux de nouvelle formation, mais il est moins compact, plus souple et d'apparence plus déliée.

C'est encore à la complaisance de M. Malassez que j'ai eu recours pour étudier ces pièces au microscope. Elles diffèrent absolument des précédentes, de celles que nous croyons d'origine syphilitique, et, aux dissemblances que l'on constate à l'œil nu, correspondent des dissemblances histologiques pour le moins aussi grandes. C'est l'examen du testicule représenté dans les figures 5 et 6 de la planche III que nous transcrirons ici, car il peut nous servir de type. Nous allons passer en revue et successivement le tissu inter-canaliculaire et les tubes que ce tissu enveloppe.

Le *tissu inter-canaliculaire* ne semble que peu modifié : peut-être les cellules conjonctives y sont-elles à la fois plus jeunes et plus nombreuses, mais son épaisseur n'est point augmentée et l'espace qui sépare les tubes est le même qu'à l'état normal. Les vaisseaux, non plus, ne sont point altérés ; néanmoins on n'y retrouve pas ces grandes cellules qui les environnent habituellement et que des anatomistes ont décrit comme des cellules nerveuses. Mais ces quelques changements sont insignifiants, et nous devons conclure que le tissu interposé aux canalicules est sain. C'est, d'ailleurs, ce qui nous explique comment les tubes séminifères se laissent étirer.

Les *tubes* sont diminués de volume et leur diamètre total — paroi et cavité — au lieu de varier, comme à l'état normal, de 150 à 200 mill. de ^{mm}, oscille de 60 à 120. C'est le premier fait qui frappe dans les préparations ; on doit le considérer comme caractéristique. Si, maintenant, on prend en détail chacune des parties constituantes de ces tubes, on constate que la *paroi externe* est intacte et que son tissu, sain, va se confondre avec le tissu conjonctif inter-ca-

naliculaire. Mais la *tunique interne* ou membrane propre du tube — ordinairement si mince qu'elle est encore niée par certains anatomistes — est très-hypertrophiée, et, comme son développement anormal s'est effectué dans l'intérieur du tube séminifère, dont les parois ne peuvent se dilater, cette tunique interne se plisse et obstrue la lumière du canalicule par de véritables circonvolutions. Celles-ci sont moins visibles sur les coupes perpendiculaires des tubes, mais sur les coupes longitudinales et obliques on distingue très-bien les stries et les festons de cette membrane propre. L'*épithélium*, d'abord refoulé par cette hypertrophie, ne tarde pas à disparaître; à peine çà et là aperçoit-on quelques traces de cellules dégénérées. De même la *cavité* s'est oblitérée et n'est plus représentée, en certains points, que par les débris d'épithélium dont nous venons de parler. Il en résulte que les tubes séminifères sont transformés en cordons pleins, et apparaissent, à un faible grossissement, comme des masses réfringentes compactes. Ces diverses altérations n'envahissent ni le *rete* du corps d'Higmorhe, ni le canal de l'épididyme que, d'ailleurs, nos injections au mercure nous avaient démontré perméables.

En résumé, les tubes séminifères sont seuls atteints dans les orchites traumatiques et dans les orchites métastatiques. Leurs lésions consistent en une hypertrophie de la tunique interne ou membrane propre, avec atrophie de l'épithélium et disparition de la cavité, ce qui les transforme en un cordon plein. On le voit, le processus inflammatoire a pour siége évident le tube séminifère lui-même. Il s'agit ici, non plus d'une sclérose interstitielle comme dans les orchites syphilitiques, mais bien d'une sclérose parenchymateuse.

III

Définition.

Le terrain est maintenant déblayé, et, comme nous venons d'écarter de notre route les questions accessoires qui, sans cela, nous eussent arrêté à chaque pas ; comme nous avons défini les termes dont nous nous servirons ; qu'on ne saurait se tromper sur le sens que nous accordons au mot *tubercule* ; que, pour nous, il n'est plus de méprise possible entre la tuberculose et l'orchite chronique dont nous avons essayé de tracer les limites précises, nous pouvons entrer hardiment dans notre description. Nous commencerons par définir notre titre.

On désigne sous le nom de *tubercule du testicule* une affection à marche chronique. Elle est caractérisée par des productions de nature tuberculeuse, qui se déposent, le plus souvent, dans l'épididyme, mais qui peuvent envahir, d'emblée ou successivement, la glande tout entière. Elle devient alors dure, bosselée, irrégulière ; puis, sous l'influence de poussées subaiguës, elle se ramollit en certains points qui adhèrent à la peau, s'ouvrent et laissent après eux des fistules intarissables. Lorsque l'affection débute par les symptômes d'une orchite franche : douleur, très-vive, rougeur, tuméfaction rapide — ces cas existent et sont même fréquents — nous lui réservons le nom d'*orchite tuberculeuse*.

CHAPITRE DEUXIÈME.

Anatomie pathologique.

I

Examen à l'œil nu.

Nous allons commencer cette étude par les lésions de voisinage que provoque le tubercule : cicatrices sur le scrotum, fistules au travers des enveloppes de la glande, épaississement de la séreuse et du tissu périépididymaire, épanchement dans la cavité vaginale. Nous irons de la périphérie au centre, nous débarrassant ainsi des altérations accessoires pour concentrer notre attention sur celles qui nous importent le plus.

Parfois le scrotum est sain, plus ou moins distendu seulement par le volume anormal qu'a pris le testicule ou par quelque hydrocèle concomitante. Mais, le plus souvent, pour peu que la tumeur ne soit pas de date récente, il existe, en des points variables, plutôt dans son segment inférieur, des cicatrices ou des orifices fistuleux d'où s'écoule une sérosité purulente. Au début, ces orifices presque toujours au nombre de 3 ou 4 sont arrondis, comme taillés à l'emporte-pièce et entourés d'une peau rouge et violacée ; mais, bientôt, leurs bords se soulèvent, bourgeonnent et déterminent une saillie en cul de poule qui persiste tant que dure le suintement séreux. Qu'il se tarisse et l'orifice se ferme, la cicatrice nouvelle se rétracte, se déprime à son centre et forme un entonnoir dont le

sommet se continue avec un cordon induré, que l'on suit jusque sur la glande: c'est le trajet de la fistule qui s'est oblitéré, et le tissu cicatriciel nouveau tranche sur les tissus voisins par sa résistance plus grande.

Rien n'est fréquent comme l'existence de cette corde se rendant d'une cicatrice superficielle au testicule ou à l'épididyme. Nous l'avons souvent constatée, mais elle peut disparaître après un temps plus ou moins long, et nous avons assisté à sa résorption progressive chez un des malades dont nous donnons l'observation plus loin. Nous pourrions en citer un second cas : dans le service de M. Desnos se trouve, maintenant, un tuberculeux sur le scrotum duquel se voient les cicatrices de deux anciennes fistules : or, à leur niveau, la peau est souple et glisse facilement sur les points correspondants de la glande. Il ne reste plus trace du trajet fistuleux ou de la corde fibreuse qui le remplaça.

Autour de ces trajets se font, parfois, de petits abcès, mais fort exceptionnellement, il faut le dire; nous pourrions les appeler par analogie « abcès circonvoisins. » Ils sont indépendants de la glande et développés dans l'épaisseur des téguments. Il ne faudrait donc pas les confondre avec une poussée nouvelle. Dans un cas que nous avons observé, en même temps que se formaient à la marge de l'anus, déjà criblée de fistules, deux abcès nouveaux, il se faisait, sur le scrotum rouge et tuméfié, une collection purulente qu'ouvrit M. Verneuil. Elle était, certainement, indépendante de l'épididyme qui, du reste, était tuberculeux. Ces abcès naissent aussi dans le tissu cicatriciel des anciens trajets: c'est du moins ce que nous avons pu voir une fois: la tumeur, du volume d'une petite noisette, était superficielle, mais reliée à l'épididyme induré par une sorte de pédicule qui n'était autre que le cordon fibreux d'une fistule tarie. Au quatrième jour déjà, le pus soulevait la peau amincie : on aurait dit d'une très-large pustule variolique. Elle s'ouvrit, et le stylet introduit dans l'orifice ne put pénétrer

jusqu'à l'épididyme. Dès le lendemain, l'orifice s'était refermé.

La séreuse est toujours altérée; c'est une règle qui ne souffre guère d'exceptions, et ses lésions sont celles que produit la vaginalite. Parfois les deux feuillets sont soudés dans toute leur étendue ; il ne reste plus trace de l'ancienne cavité, et ce n'est que par une véritable sculpture qu'on dégage la glande de ses tuniques unies et confondues. Parfois, au contraire, une hydrocèle abondante sépare les deux feuillets et s'oppose à leur symphyse. Ces deux formes extrêmes sont assez rares, surtout la seconde ; ce que l'on observe le plus souvent, ce sont des cas mixtes où la séreuse est adhérente en certains points, et, en d'autres, soulevée par le liquide ; des néo-membranes cloisonnent des cavités secondaires, traversées quelquefois par des cordons fibreux, semblables aux tendons des muscles papillaires du cœur. Cinq ou six fois, au moins, nous avons vu, à l'autopsie, de petites collections séreuses ainsi enkystées par de fortes couches de tissu fibreux. Elles avaient été prises, pendant la vie, pour du tubercule ramolli entouré de parenchyme induré. Or il ne s'agissait que d'un vestige de l'ancienne cavité vaginale. Le liquide, d'ailleurs, diffère de celui de l'hydrocèle ; il est plus dense, jaune verdâtre et une goutte d'acide azotique le fait prendre en masse. Il n'est pas rare d'y rencontrer des corps fibreux flottants ou pédiculés ; souvent aussi, la surface de la séreuse est recouverte d'incrustations de matière colorante, restes de quelque ancienne hémorrhagie; sur les néo-membranes et sur la vaginale épaissie, se dessinent des vaisseaux en très-grand nombre. On aperçoit, dans quelques cas, un véritable semis de granulations grises ; nous ne l'avons observé que deux fois. On peut trouver encore, sur l'épididyme et le testicule, une sorte de bourgeonnement qui pourrait bien n'être, au demeurant, que le début d'un fongus bénin.

On ne saurait trop insister, ce me semble, sur cette abon-

dante vascularité et sur l'épaississement de la séreuse et du tissu conjonctif, car les faits en sont bien nombreux. Nous avons toujours vu le tissu conjonctif de formation nouvelle entrer, pour une très-large part, dans l'augmentation de volume que l'épididyme subit, et, dans tous nos examens nécroscopiques, nous trouvons signalée l'existence d'une coque fibreuse de 4 à 6 millimètres d'épaisseur, dure, résistante, surtout au niveau de la queue de l'épididyme qu'on ne dégage qu'avec les difficultés les plus grandes. Dans ses parties les plus excentriques, ce tissu periépididymaire est nettement fibreux, mais sur les confins des noyaux caséeux et des cavernes qu'il limite, il devient lardacé, fongueux et rappelle le tissu des vieilles tumeurs blanches.

Nous arrivons maintenant aux altérations de la glande; mais une question préalable se pose : les deux portions de l'organe, testicule et épididyme sont-elles indistinctement atteintes, ou la tuberculose a-t-elle, dans l'une ou dans l'autre, un siége de prédilection? La réponse ne saurait être douteuse; et d'abord, il est absolument exceptionnel de voir le testicule pris en dehors de l'épididyme. Ce serait bien peu de dire que nous ne l'avons jamais observé par nous-même, mais, dans nos lectures, nous n'en avons relevé que 3 cas : le 1er de Dufour, dans les bulletins de la *Société anatomique*; le 2e de M. Langlet, et signalé par Barnier, dans sa thèse; le 3e de M. Schmidt, et rapporté par Tizzoni, dans les *Archives de Virchow*. Malgré leur petit nombre, ces faits suffisent néanmoins pour montrer ce qu'a de trop absolu la loi célèbre édictée par Ricord : « Lorsqu'il y a des tubercules dans quelques parties des voies génitales, il y en a dans l'épididyme. » Mais comment Ricord n'eut-il pas exagéré sa pensée! N'était-ce pas à lui que Bégin et Larrey disaient dans la fameuse discussion de 1852 : « Nous avons rencontré souvent le tubercule du testicule et rarement celui de l'épididyme ! »

Il est, au contraire, fréquent de trouver des noyaux caséeux dans le seul épididyme ; pas aussi souvent, toutefois, que les observations cliniques, non suivies d'autopsies, permettraient de le supposer ; car le testicule est parfois envahi, tandis que la palpation la plus attentive ne révèle aucune altération. Aussi, nous a-t-il paru intéressant de faire, à ce sujet, quelques recherches comparatives. Dans les bulletins de la *Société anatomique*, nous avons, depuis l'année 1863, trouvé 24 cas où les lésions sont notées avec soin ; en y ajoutant nos 10 autopsies, nous arrivons à un total de 34 cas sur lesquels nous avons :

Tubercules de l'épididyme et du testicule.....	27 cas.
» de l'épididyme seul	7 cas.

Si, d'autre part, nous consultons nos observations dans lesquelles l'examen nécroscopique n'a pu être fait, nous avons, sur un total de 22 cas :

Tubercules de l'épididyme et du testicule.....	10 cas.
» de l'épididyme seul	12 cas.

Donc, d'après le tableau des autopsies, le testicule et l'épididyme seraient envahis simultanément dans plus des 3|4 des cas, tandis que, d'après le tableau des observations cliniques, ils ne le seraient que dans moins de la moitié. C'est, évidemment, au premier chiffre qu'il faut s'en référer, tout en faisant cette réserve qu'au moment de l'autopsie les lésions sont plus anciennes et ont eu plus de temps pour se propager de l'épididyme au testicule. Enfin, sur un relevé de 32 observations qui, jointes aux 47 cas de M. Salleron, donnent un total de 79 cas, nous trouvons :

Tuberculose unilatérale.....	58 cas.
» bilatérale.....	21 cas.

Mais ici encore que de réserves à faire, car à l'époque

où le malade est examiné, un des deux testicules peut être parfaitement sain qui se prendra dans la suite !

Les lésions macroscopiques du canal déférent présentent fort peu de variétés, aussi la description en sera-t-elle rapide. Le canal, lorsqu'il est atteint, est induré, volumineux, mais d'une manière irrégulière ; il se fait comme des dépôts circonscrits de substance tuberculeuse, des bourrelets circulaires que séparent des portions moins envahies et, par conséquent, relativement déprimées ; de là, l'aspect moniliforme et ces grains en chapelet caractéristiques de l'altération du cordon.

Mais, s'il n'est jamais cylindrique et d'une seule coulée, comme dans certaines funiculites, ses nodosités, cependant, n'ont, parfois, que des limites indécises et ne modèlent, çà et là, que des bosselures assez vagues. Elles peuvent, du reste, comme l'épididyme et comme le testicule, adhérer aux tuniques des bourses qui s'ulcèrent, et l'on signale quelques rares cas de fistules dont l'origine serait sur le conduit spermatique. Lorsqu'on sectionne ce canal, et qu'on presse sur ses parois, on voit sourdre, par l'orifice, une matière lactescente ou crémeuse, contenue dans des foyers circonscrits qui se vident. On n'y rencontre pas de spermatozoïdes, mais des granulations graisseuses s'y trouvent en très-grande abondance. Un point qui n'est guère relaté dans les livres, c'est l'inégal envahissement des diverses parties du canal. Les altérations sont de règle à son origine et l'on constate, le plus souvent, l'épaississement caractéristique et les nodosités qui, de la queue de l'épididyme, s'étendent à 5 ou 6 centimètres plus haut. Il est rare de les voir remonter jusqu'au canal inguinal ; cependant on en rencontre parfois des exemples et, récemment, nous avons pu en étudier un fait remarquable chez un malade de l'Hôtel-Dieu, échu à l'un des candidats au Bureau-Central. Dans ce cas, on suivait, jusque dans le trajet inguinal, le canal déférent, certainement aussi volumineux que le petit doigt.

Les lésions tuberculeuses sont encore fréquentes vers la terminaison du canal, à son entrée dans les vésicules séminales; mais ce qui est absolument exceptionnel et ce que, pour notre part, nous n'avons pas encore observé, c'est sa dégénérescence régulière et totale : les portions intermédiaires à l'épididyme et à la prostate ne sont pas prises et si, en résumé, il est presque constant de trouver le canal déférent tuberculeux à son origine et à sa terminaison, rien n'est moins ordinaire que de le voir atteint tout le long de son trajet.

Or ce fait mérite attention, car il nous semble rendre oiseuses pour le moins, les discussions sur la route que suit la tuberculose génitale dans sa marche progressive. Va-t-elle du testicule vers la prostate, ou, par un chemin rétrograde, de la prostate au testicule? Les auteurs se sont partagés en deux camps; mais lorsqu'ils parlent de cette propagation graduelle dans un sens on dans l'autre, ils affirment ou ils sous-entendent toujours la continuité dans les lésions qui gagneraient, de proche en proche, jusqu'à complet envahissement : l'anatomie pathologique, nous le voyons, ne sanctionne pas cette hypothèse. Quant à nous, nous pensons que l'évolution des tubercules est souvent simultanée dans ces deux organes qu'une fonction commune relie si étroitement, et, de fait, que de fois nous avons constaté dans la prostate et dans le testicule des granulations et des produits caséeux qui nous paraissaient du même âge!

La tuberculose des vésicules séminales et de la prostate est, d'ailleurs, si intimement unie à celle du testicule, que la plupart des auteurs, à l'exemple de Dufour et de Cruveilhier, les réunissent toutes deux dans une même description. Cependant il est des cas, exceptionnels à la vérité, où la prostate est atteinte à l'exclusion d'autres organes. Béraud et Robin en citent un exemple fort net. Aussi a-t-elle pu être l'objet de travaux spéciaux parmi lesquels nous signalons la thèse d'agrégation de Béraud, en 1857; en 1874,

la thèse inaugurale de Delfau, enfin une courte clinique de Thompson, dont la traduction française date de 1873.

Dans les vésicules séminales et dans la prostate, les altérations peuvent être unilatérales ; mais ces faits, encore assez fréquents pour le testicule, deviennent, ici, absolument rares et dans la grande majorité des cas, les deux vésicules séminales et les deux lobes de la prostate, — nous devrions dire les trois — sont envahis par la tuberculose. Je sais bien que la lecture des observations, non suivies d'autopsies, nous laisserait une impression différente ; mais comme il est fort difficile d'explorer les vésicules dans toute leur étendue, comme le toucher rectal ne révèle pas toujours les lésions encore peu avancées, il faut, pour qu'un relevé soit exact, ne tenir compte que des examens nécroscopiques. Les exemples n'abondent plus alors; nous en trouvons à peine trois ou quatre épars dans les recueils : ceux de Vidal (de Cassis), et celui qu'en 1854 M. Verneuil présenta à la Société anatomique. Ce qui, au premier abord, peut encore égarer, c'est que les altérations sont parfois bien moins profondes d'un côté que de l'autre, et, par comparaison, on est tenté de considérer comme sain un lobe ou une vésicule qui ne l'est pas. On doit être attentif pour ne pas se tromper et, dans le cas représenté dans notre figure 1 (planche II), une erreur eût été facile. Cependant, une coupe nous montra que, comme la vésicule gauche, la droite était tuberculeuse.

D'après Béraud, la prostate tuberculeuse aurait un volume normal. M. Delfau adopte cette opinion : « En tous cas, nous dit-il, on ne constate jamais de gonflement notable de la glande. » De pareilles affirmations sont faites pour étonner et l'on se demande, après tout, comment elles peuvent se produire, car le toucher rectal et les examens cadavériques viennent tous les jours démontrer le contraire. La prostate que nous reproduisons dans nos planches, est certainement très-tuméfiée; encore ferons-

nous remarquer qu'elle fut beaucoup plus volumineuse ; ses parois se sont affaissées sur des cavernes vidées de leur pus. Nous avons publié, en 1872, dans la *Revue photographique des hôpitaux*, une observation de tubercules généralisés des organes génito-urinaires : la prostate mesurait un diamètre transversal de 64 mm. au lieu de 40, chiffre moyen donné par les anatomistes. Nous pourrions multiplier les exemples, car la plupart de nos autopsies nous ont donné des résultats semblables. Il est vrai que dans certains cas, bien que tuberculeuses, des prostates se sont trouvées petites, mais, outre que c'est l'exception, il s'agit souvent de tumeurs parvenues à une phase ultime du processus pathologique. La glande est, en partie, détruite par l'évacuation, à travers les fistules, des masses caséeuses ramollies ; ce n'est plus qu'une coque vide, tapissée par une membrane pyogénique ; du tissu conjonctif se forme sous les bourgeons charnus ; la rétraction commence et bientôt la prostate n'est plus représentée que par des masses crétifiées et quelques noyaux indurés et fibreux. Thompson partage cette manière de voir et, pour lui, « après l'écoulement du pus, la prostate, d'abord augmentée de volume, devient moins grosse qu'à l'état normal. » Nous rejetons donc comme exagérées les idées de Delfau et de Béraud et nous pensons, avec Cruveilhier, que si, parfois, la prostate tuberculeuse n'est que peu tuméfiée, si, parfois même, on a constaté son atrophie, elle est, d'ordinaire, notablement plus grosse. Nous verrons d'ailleurs, qu'en cela, elle se comporte à la façon du testicule.

Quoi qu'il en soit, la prostate et les vésicules tuberculeuses sont enveloppées d'une couche compacte de tissu fibreux dont l'adhérence est telle que le scalpel seul peut le détacher des parties sous-jacentes. Lorsqu'il est enlevé, on voit les vésicules épaissies, indurées et dessinant leurs replis, comparés par Verneuil « à des circonvolutions congelées ». Leur consistance est particulière et rappelle,

d'après M. Richet, « une injection au suif. » Mais, peu à peu, elles se ramollissent : la masse crue qui les remplissait se liquéfie; les parois s'abcèdent et une fistule se forme qui vide la caverne soit dans le rectum, soit dans un clapier prostatique, soit même dans la vessie. Souvent, une cavité se creuse dans le tissu intermédiaire aux deux vésicules, qui, bientôt, communiquent entre elles, grâce à ce cloaque commun.

Il est fréquent d'observer, sur une même prostate, tous les degrés de la tuberculation : granulation miliaire, tubercules crus, noyaux caséeux, masses ramollies, cavernes et fistules. La plupart des auteurs décrivent la granulation grise : Godart cité par Béraud, Virchow, Delfau, Rindfleisch. Elles existent sur celle de nos figures qui représente une coupe de la prostate. Nous n'insisterons pas. Les masses caséeuses sont irrégulièrement réparties dans l'épaisseur de la glande, aussi volumineuses à la base qu'au sommet. Cependant, Vidal aurait établi que la tuberculose de la prostate débute au niveau de la base, et plus souvent du côté du canal de l'urèthre, sans que la face rectale soit atteinte. Ce fait aurait, en clinique, une grande importance, car, s'il est vrai, la tuberculose de la prostate pourrait ne se trahir, pendant la vie, que par les signes de la cystite du col. Mais l'expérience de Thompson vient contredire cette assertion : « les dépôts tuberculeux, nous dit-il, semblent affecter de préférence l'extérieur plutôt que les parties centrales de la glande et se rencontrent, surtout, dans les lobes latéraux. » Lorsque la période de ramollissement survient, rien n'est plus variable que le trajet suivi par les fistules. Le plus grand nombre s'ouvrent dans l'urèthre par des orifices où la sonde pourra s'engager et faire fausse route; d'autres arrivent jusqu'au scrotum et jusqu'au périnée; pour M. Béraud, les abcès prostatiques seraient la cause la plus fréquente des fistules anales chez les tuberculeux.

La muqueuse uréthrale est aussi le siége de lésions im-

portantes : les portions pénienne et membraneuse sont intactes, le plus souvent, bien que M. Rendu entr'autres signale une ulcération tuberculeuse de la fosse naviculaire, mais la région prostatique est profondément altérée. Après ce que nous venons de dire de la tuberculisation de la prostate, il va de soi que les dégénérescences consécutives seront fréquentes : soulèvement de la muqueuse par des noyaux caséeux ou des foyers puriformes, orifices fistuleux, destruction étendue au niveau des cavernes où désormais s'accumulera l'urine. Mais la muqueuse peut être primitivement atteinte et c'est dans son épaisseur que se développent parfois les premières granulations, avant-coureurs d'une tuberculisation génito-urinaire généralisée. Plusieurs auteurs ont signalé de pareils cas : M. Guyon, dans une autopsie, a trouvé des granulations grises de la dernière portion de l'urèthre, auprès du col de la vessie. M. Dolbeau les a vues également; il insiste surtout sur la précocité de leur apparition et nous verrons, plus loin, le parti qu'il en a tiré pour le diagnostic de la tuberculose testiculaire.

Dans les examens cadavériques, on ne rencontre guère ce premier stade, mais les lésions plus avancées sont bien loin d'être rares et nous les avons observées plusieurs fois. La muqueuse est épaissie et plus vasculaire. Elle est creusée d'ulcérations circulaires, semblables, dit Ancell, aux ulcérations que l'on a décrites sur le larynx. De leur fond proéminent souvent des bourgeons charnus blanchâtres et recouverts d'une matière pultacée. En certains points, la muqueuse est soulevée par des dépôts tuberculeux et le calibre de l'urèthre en est rétréci d'autant ; en d'autres, elle est détruite entièrement et met à nu soit quelque caverne de la prostate, soit les fibres musculaires du col vésical, elles-mêmes plus ou moins altérées. Mais toujours ces lésions, aussi graves qu'on les suppose, ont une limite nette vers le sommet de la prostate et, tandis qu'elles franchissent le col de la vessie pour se continuer

avec les fongosités du trigone, elles s'arrêtent brusquement au niveau de la portion membraneuse qu'elles n'envahissent pas. M. Cruveilhier note expressément cette intéressante particularité.

Nous ne saurions pousser plus avant et remonter vers la vessie sans abandonner les organes génitaux qui devaient être, seuls, l'objet de notre étude. Mais la tuberculisation urinaire est tellement solidaire de la tuberculisation génitale ; les symptômes de chacune d'elles s'enchevêtrent à tel point qu'il nous faut donner encore, ne fut-ce qu'un aperçu, des dégénérescences tuberculeuses de la vessie, des uretères et des reins. Or, pour cela, nous ne pouvons mieux faire que de résumer ici ce qui a trait à ces organes, dans une observation fort remarquable dont les pièces anatomiques sont figurées dans notre planche II.

La vessie est distendue par de l'urine floconneuse : ses parois hypertrophiées atteignent, vers le bas-fond, l'épaisseur de près d'un centimètre, mais on ne peut en séparer les diverses couches, très-adhérentes l'une à l'autre. La tunique péritonéale est criblée de granulations ; elle adhère par sa face profonde à la tunique musculaire dont on ne saurait distinguer les fibres et qui se confond elle-même avec la membrane muqueuse. Cette dernière est profondément atteinte : elle est tomenteuse, mamelonnée, tapissée de fongosités vasculaires et ecchymotiques, uniformément répandues et aussi nombreuses au sommet de la vessie qu'au niveau du trigone. Ces fongosités sont de volume variable ; les unes grosses comme un grain de mil, les autres comme un petit pois, mais toutes sont recouvertes d'une couche analogue à du tubercule cru, généralement d'un blanc grisâtre, mais parfois rougies ou brunies par quelque suffusion sanguine. Le bas-fond est très-excavé ; il est nettement limité par deux fortes saillies qui, de l'orifice des uretères, convergent, en avant, vers le col vésical.

De la vessie les lésions remontent vers le rein droit par

les *deux* uretères. Nous disons « les deux » car notre pièce présente une disposition singulière. A gauche, rien que de normal ; il existe un uretère et un rein épargnés, d'ailleurs, par la tuberculose et tous les deux bien conformés. Mais à droite, on trouve deux uretères qui naissent de deux bassinets différents et qui, tout en étant accolés de leur origine à leur terminaison, restent indépendants jusqu'à leur entrée dans la paroi vésicale. C'est là, et sous la muqueuse, que la fusion s'opère, car, pour les deux canaux, il n'y a qu'un seul orifice, ce que l'on constate en introduisant un stylet dans chacun des uretères. De ces uretères celui qui continue le bassinet inférieur est, en totalité, dégénéré ; ses parois, d'une épaisseur de 4 à 5 millimètres, limitent un trajet obturé, en partie, par une substance blanchâtre dont le râclage enlève quelques parcelles. Le second uretère ne ressemble au précédent que dans son tiers inférieur ; la ligne de démarcation, entre la partie saine et la partie malade, est fort précise. Cependant, au niveau du point où commence la coarctation, bien que le bourrelet produit par les dépôts de matière tuberculeuse soit très-net, on aperçoit quelques granulations grises qui se dessinent sous la muqueuse relativement saine, et cela, dans l'étendue de plusieurs millimètres.

Le rein malade est, pour le moins, triplé de volume. Lorsqu'on détache son enveloppe fibreuse — ce que l'on ne peut faire sans déchirer quelques lambeaux du parenchyme — on trouve sa surface criblée d'une multitude de granulations d'âges différents et d'apparence variable. Les unes, moins nombreuses, paraissent semées au hasard ; les autres sont confluentes et constituent par leur réunion, des groupes hémisphériques, assez semblables à de grosses framboises, étalés, à large base, à sommet peu saillant, séparés les uns des autres par de la substance corticale où les nodules sont plus rares. Sur une coupe verticale qui divise le rein de la circonférence au hile, le

tissu glandulaire semble présenter deux territoires très-distincts : l'un, supérieur, qui correspond au bassinet et à l'uretère moins dégénérés ; l'autre, inférieur, dont les pyramides viennent s'ouvrir dans le bassinet tuberculeux. Or, chacune de ces régions a des altérations qui lui sont propres. La première est d'apparence presque normale : la muqueuse des calices est fine et souple, la substance médullaire du rein est saine ; seule la couche corticale est envahie par des granulations du volume d'un pois et déjà caséeux. La seconde région comprend la moitié inférieure du rein ; les altérations y sont profondes et nombreuses ; le bassinet et les calices, dont la muqueuse est épaissie, sont dilatés et remplis d'urine purulente. Leurs cavités se continuent avec des diverticules creusés dans l'épaisseur du rein et qui paraissent dus au refoulement et même à la destruction de certaines pyramides de Malpighi : aussi quelques-uns de ces diverticules s'avancent-ils jusqu'à la périphérie de l'organe. Ces poches et ces cavernes sont toujours limitées par une membrane dégénérée et, comme celle des calices, infiltrée de matière tuberculeuse. Les pyramides présentent trois degrés d'altération : les unes, nous l'avons dit, sont détruites et remplacées par des poches remplies d'urine et de pus : d'autres sont caséeuses de leur papille à leur périphérie et ne tarderont pas à partager le sort des précédentes ; d'autres enfin, — ce sont les moins malades, — sont parcourues par des traînées fort régulières de matière tuberculeuse qui forment des stries blanchâtres, des sortes de stratifications épanouies en éventail et alternant avec les lignes rougeâtres dessinées par les tubes droits. Nous avons représenté, dans nos planches, un exemple de cette disposition.

Nous voici bien loin de notre point de départ : nous avons déjà décrit les lésions que l'on rencontre sur les enveloppes des bourses, puis, laissant de côté l'épididyme et le testicule, nous avons passé en revue les divers organes de

l'appareil génito-urinaire. Nous allons maintenant revenir sur nos pas. Si nous avons interverti l'ordre naturel, c'est que nous voulons spécialement insister sur l'étude de la glande spermatique.

L'épididyme entouré, comme nous l'avons vu, d'une coque de tissu conjonctif de formation nouvelle qui, souvent, en voile les dépressions et les saillies, est envahi, par la tuberculose, en partie ou en totalité. Souvent, il n'existe que quelques noyaux disséminés et siégeant aussi bien à la tête qu'à la queue de cet organe. On sait, en effet, depuis longtemps, ce qu'il faut penser de l'opinion ancienne qui faisait débuter la tuberculose par la tête de l'épididyme, à l'inverse des inflammations qui commencent par la queue, et déjà en 1854, Dufour signalait, sur 18 cas de tuberculose, l'envahissement primordial de la tête 6 fois, 5 fois celui de la queue, et 7 fois celui de l'épididyme entier. L'aspect des altérations varie suivant leur âge: ce sont, d'abord, des masses caséeuses crues, à bords arrondis et parfois festonnés que limite un tissu d'apparence normale, mais dont les lobules sont, le plus souvent, anémiés et tassés par une prolifération lamineuse. Peu à peu, elles se ramollissent et se circonscrivent en un foyer dont le contenu peut rester longtemps stationnaire; mais, en général, il se fraie un passage au travers des parois adhérentes; la matière puriforme s'évacue; la caverne et la fistule se tapissent de bourgeons charnus, et, si de nouvelles cavernes ne s'ouvrent pas dans la première, si les bourgeons eux-mêmes ne subissent pas de dégénérescence tuberculeuse, ils s'organisent; la cavité et la fistule s'oblitèrent, en laissant ces cicatrices en entonnoir et ces cordons fibreux que nous avons déjà étudiés. Ces masses caséeuses prennent, parfois, comme dans le poumon, une apparence crétacée; elles sont rares ou nombreuses, petites ou volumineuses, mais toujours le processus est le même et jamais on n'y a rencontré, jusqu'à présent, des



granulations grises ou ces nodules transparents et perlés si fréquents dans le testicule.

Au lieu de ces masses caséeuses, l'épididyme tout entier ou seulement l'une de ses parties présente parfois, à la coupe, comme une sorte de réticulum singulier. On voit des multitudes d'alvéoles fort réguliers, les uns remplis de matière purulente, les autres vides, mais tous limités par des travées très-nettes. Un examen attentif démontre, bientôt, qu'il s'agit là de tubes épididymaires dilatés et épaissis, dont les uns sont encore obstrués par les produits tuberculeux, tandis que les autres s'en sont débarrassés. D'ailleurs, la moindre pression fait sourdre de chacune de ces cavités, de ces cavernes minuscules une certaine quantité de pus. C'est la section des tubes, sous des angles divers, qui détermine l'apparence réticulée si remarquable que nous signalons maintenant, et dont certaines de nos observations nous ont donné des exemples caractéristiques.

Lorsque l'épididyme est infiltré dans sa totalité, son volume est en général augmenté. Incurvé en forme de croissant, il déborde de toutes parts le testicule dont il ne laisse libre, en avant, qu'à peine un tiers de la circonférence. La surface en est soulevée, çà et là, par des saillies à sommets jaunes et fluctuants sous la paroi qui les recouvre. Sur une coupe antéro-postérieure, on voit que le parenchyme normal a complétement disparu; il est remplacé par des masses caséeuses parcourues, de distance en distance, par des travées fibreuses et qui séparent, parfois, des foyers ramollis. Cette forme n'est pas rare, et nous en donnons un bel exemple dans nos planches.

Dans d'autres cas, les altérations sont extrêmement régulières et paraissent partout de même âge. Bien que dégénéré et profondément infiltré par la tuberculose, l'épididyme, souvent très-gros, est encore d'une ténacité remarquable, et sa consistance est telle que, pour le déchirer, il faut exercer une certaine violence. Tout récemment, nous

avons recueilli, dans le service de M. Desprès, à l'hôpital Cochin, une pièce de ce genre. L'épididyme, dont la surface était vaguement bosselée, avait, en tous les points et aussi bien à la tête qu'à la queue, une épaisseur de 18 millimètres environ. Il présentait, à la coupe, une coloration d'un blanc-verdâtre, uniforme, semblable à du marron cru; le tissu en était résistant, et l'on ne trouvait, nulle part, trace de foyers ramollis. Cet exemple était d'autant plus frappant que le testicule proprement dit, enveloppé par l'épididyme dans les deux tiers de sa circonférence, conservait sa texture et sa couleur normales; à peine découvrait-on quelques granulations opalines et comme perdues au milieu des tubes séminifères.

Ce qu'il est plus exceptionnel de rencontrer, c'est une lésion fort curieuse, à la fois tuberculeuse et crétacée, située sur les confins de l'épididyme et lui adhérant. M. Gosselin, qui la signale, l'avait d'abord désignée sous le nom de « tubercules excentriques. » Il la croyait développée dans le tissu cellulaire ambiant. Depuis, il est revenu de cette opinion et la considère comme une tuberculisation du vas aberrans. Une première fois, nous avons trouvé une petite tumeur qui rappelait la description de M. Gosselin, mais un examen attentif nous a prouvé qu'il s'agissait d'un amas de cholestérine. Nous avons été plus heureux une seconde, et dans une de nos dernières autopsies c'est bien un véritable « tubercule excentrique » que nous avons observé. Il est représenté, d'ailleurs, sur le testicule de notre planche II. On voit, au niveau du bord externe et inférieur de la partie moyenne de l'épididyme, un noyau très-saillant, du volume d'un pois et que nous avions parfaitement senti, pendant la vie, en déprimant les bourses. Cette petite tumeur est fort dure; sur une coupe, on a constaté qu'elle est constituée par la juxtaposition de plusieurs couches concentriques: la plus centrale est pierreuse, très-compacte et ne s'écrase que très-difficilement; en de-

hors de ce noyau se trouve une zone peu épaisse de substance caséeuse ; enfin, la couche la plus périphérique forme une coque fibreuse attenant au tissu périépididymaire aux dépens duquel elle paraît s'être développée. Aussi, du moins dans ce cas, nous ne saurions admettre la seconde opinion de M. Gosselin, et c'est à la première que nous nous rattacherions. Il ne peut s'agir ici d'une tuberculisation du vas aberrans, car cet organe n'existe jamais au point de l'épididyme où s'élevait notre tumeur.

Dans le testicule proprement dit, les altérations de la tuberculose sont autrement variées que dans l'épididyme : tantôt ce sont des granulations que l'on rencontre, tantôt des masses caséeuses, le plus souvent, toutefois, on trouve en même temps granulations et masses caséeuses, de telle sorte que l'on passe de l'une à l'autre forme par transitions insensibles. Dans les cas les plus récents, et lorsque déjà l'épididyme est infiltré de noyaux crûs ou même ramollis, la substance testiculaire est de coloration et de consistance normales ; le tissu fibreux n'y prédomine point, et les tubes séminifères se laissent encore dérouler ; mais, çà et là, apparaissent de petites granulations transparentes, des nodules à peine visibles en certains points, en d'autres saillants et du volume d'un grain de millet ou de chènevis. S'ils proéminent sur la surface de section, c'est qu'ils ont été refoulés par la lame tranchante au milieu des tissus souples, mais, la coupe achevée, l'élasticité des tissus s'exerce librement et les repousse à la surface.

Ces granulations sont de deux sortes, comme nous le verrons dans la portion de ce chapitre réservée à l'étude microscopique : les unes reproduisent le nodule type, la granulation miliaire de Virchow ; les autres, et elles sont ici très-fréquentes, sont des tubercules fibreux désignés encore sous le nom de *fibrômes atrophiques*. Ils sont remarquables par leur dureté, leur transparence, leur aspect perlé et leur peu de tendance à la régression. Nous avons

recueilli, dans le service de M. le professeur Verneuil, un cas très-curieux de ce genre : les granulations s'étaient réunies en grappes qui apparaissaient, sur la coupe, au nombre de 4 ou 5, et chacune composée de 10 à 12 nodules semblables à de petits points laiteux. Entre ces grappes, le tissu testiculaire était déjà un peu opalin et plus dense, grâce à la prolifération du tissu conjonctif; néanmoins, on reconnaissait encore la flexuosité des tubes. Mais, dans le tiers supérieur, l'apparence normale avait complétement disparu, et l'on trouvait un tissu blanc, résistant, compact, une sorte de masse fibreuse qui avait envahi le parenchyme tout entier. Or, chez ce malade, mort d'une obstruction intestinale, le premier abcès tuberculeux suivi de fistule avait été ouvert sur le scrotum dix-sept ans auparavant, et, depuis, nul accident nouveau ne s'était produit du côté des organes génitaux. Nous reviendrons sur la partie clinique de cette observation, ne voulant insister ici que sur la disparition des tubes séminifères étouffés par cette abondante production de tissu fibreux.

Cruveilhier rapporte un cas semblable dans son « *Anatomie pathologique générale* ». Nous ne saurions mieux faire que de le transcrire, car l'importance de ces faits est capitale, et cet état de la glande doit être considéré comme un mode de guérison des tubercules du testicule. « L'organe, d'un volume plus considérable que de coutume, mais qui n'était nullement déformé ni bosselé, avait la consistance d'un corps fibreux; sa coupe m'a présenté, à la place du tissu testiculaire dont il ne restait pas vestige, un tissu dur, fibreux, entièrement résistant, demi-transparent. Au milieu de ce tissu se voyaient, çà et là, de petites masses d'apparence tuberculeuse, espèces d'îles d'un blanc de lait, quelques unes ayant le volume d'un tubercule ordinaire, d'autres constituant des masses oblongues, ovoïdes, irrégulières. Il y avait adhérence intime entre ces petites masses tuberculeuses et la

gangue fibreuse au milieu de laquelle elles étaient déposées. Cette matière tuberculeuse était très-dense. L'épididyme était atrophié et remplacé par un tissu filamenteux, décoloré, qui me paraît être un vestige. Il n'y avait pas un seul filament testiculaire dans l'épaisseur du testicule. J'ai décrit ce fait dans mes notes sous le titre de *transformation fibreuse du testicule* avec vestige de tuberculisation. »

Parfois les granulations sont comme semées au hasard, rares en certains points, confluentes en d'autres ; mais il n'est pas rare de les voir se ranger en séries presque régulières, et dessiner, sur la coupe antéro-postérieure, des lignes rayonnées convergeant vers le corps d'Higmorhe. Nous avons représenté, dans une de nos planches, un testicule où cette disposition était des plus nettes. Le « rete vasculosum testis » transformé en un noyau caséeux était le centre dégénéré d'où irradiaient, vers la périphérie, les nodules tuberculeux : certaines lignes manquaient, d'autres étaient interrompues ou incomplètes, mais la tendance n'en était pas moins générale ; la symétrie était presque parfaite.

On pouvait croire, au premier abord, que les nodules qui constituaient ces séries linéaires s'étaient développés dans les travées conjonctives, mais nous verrons plus tard qu'il n'en est rien et que c'est aux dépens des tubes séminifères et dans leur épaisseur que les granulations prennent naissance. Les pièces de ce genre se rencontrent souvent : pour notre part, nous en avons recueilli plusieurs ; M. Cruveilhier les a bien vues, et, çà et là, on trouve quelques faits épars dans les annales où cet aspect remarquable a été bien décrit ; nous citerons, entre autres, une belle observation que M. Cuffer a consignée dans les bulletins de la *Société anatomique*. On se rappelle que nous avons déjà noté plus haut un arrangement semblable dans les pyramides du rein. Il nous faut donc considérer

cette tuberculisation régulière comme spéciale aux glandes tubuleuses.

Entre les formes que nous venons d'étudier : — granulations miliaires ou nodules régulièrement disposés ou semés au hasard dans le parenchyme testiculaire, — et les formes que nous allons décrire : — envahissement simultané et général de la glande tout entière par la dégénérescence caséeuse — il existe des formes intermédiaires, certainement les plus fréquentes, qui réunissent, dans une même lésion, la granulation grise et les foyers caséeux. L'aspect des coupes du testicule varie alors à l'infini. Cependant, de l'examen des pièces se dégagent quelques faits. C'est, surtout, vers la périphérie du testicule que se développent les granulations ; elles deviennent de moins en moins nombreuses vers la partie centrale pour disparaître complétement au niveau du corps d'Higmorhe. En effet, jamais on n'a distingué de granulation grise dans le rete qui, sous ce rapport, doit être assimilé à l'épididyme et au canal déférent. Cette particularité mérite d'être signalée, car elle confirme un point que nous révélera l'étude microscopique : nous verrons alors qu'il existe dans la glande spermatique deux modes différents de tuberculisation, l'un pour les tubes séminifères seulement, l'autre pour le canal déférent, l'épididyme et le rete.

Les foyers caséeux du corps d'Higmorhe sont, parfois, très-volumineux et proéminent sur l'albuginée. Aussi est-ce à ce niveau qu'il faut palper attentivement la glande lorsqu'on recherche les altérations du testicule proprement dit. Des granulations peuvent infiltrer le parenchyme sans en faire disparaître la souplesse et un tissu criblé de petits nodules donne souvent au doigt la sensation d'un tissu sain. Mais il n'est pas rare de constater en même temps, vers le corps d'Higmorhe, une plus grande dureté et quelques bosselures qui révéleront des lésions plus étendues et plus profondes. Ce n'est pas à dire pour cela que les

masses caséeuses se circonscrivent dans le rete ! Fréquemment, au contraire, elles gagnent les parties centrales et, s'annexant des foyers secondaires dus à la confluence de nodules tuberculeux, arrivent ainsi jusqu'à la périphérie ; mais il est exceptionnel de sentir, à l'extérieur, les saillies de ces noyaux et de les voir former des bosselures à la surface du testicule. Cependant on en trouve des cas et, dans notre planche II, est représenté un testicule où quelques noyaux soulèvent l'albuginée vers la partie moyenne de l'organe.

Au lieu de présenter ces granulations et ces nodules rares ou confluents, le testicule peut être franchement caséeux dans toute son épaisseur, et il existe de nombreux exemples de glandes spermatiques envahies en totalité. Sur une coupe antéro-postérieure, comprenant à la fois le testicule et l'épididyme, on voit une surface d'un blanc jaunâtre, résistante au début, et semblable à un marron d'Inde dont les deux moitiés ont été étalées. En tous points les lésions sont les mêmes et de même âge, sauf parfois quelques noyaux arrondis, circonscrits en foyer plus ramolli, dans la queue ou dans la tête de l'épididyme. Bien que le tissu soit de coloration uniforme et déjà profondément altéré, on distingue encore les tubes séminifères enroulés et augmentés de volume. Les travées qui divisent la glande en lobules persistent, mais épaissies et hypertrophiées ; elles se détachent en blanc mat sur la substance caséeuse légèrement jaunâtre ; les vaisseaux qui les parcourent normalement paraissent avoir disparu. Dans ces cas, le testicule est beaucoup plus gros. Nous en avons présenté, en 1872, un exemple des plus remarquables à la Société anatomique : les deux testicules étaient atteints, et leur circonférence variait de 19 à 23 centimètres. Il est probable qu'une éruption généralisée et abondante s'est faite dans le testicule ; les vaisseaux se sont oblitérés — et l'on sait leur tendance à l'oblitération au voisinage des nodules mi-

liaires — la nutrition des tissus que séparent les granulations n'a pu se continuer, et la glande tout entière est entrée en régression graisseuse. C'est ainsi qu'on s'explique la rapidité du processus et les divers aspects du testicule aux périodes plus avancées.

En effet, que va devenir ce testicule dégénéré? Il subira le sort de toute masse caséeuse: il se ramollira en une substance puriforme. Mais il est rare que le ramollissement se fasse d'un pas absolument égal dans toute l'épaisseur de la glande. Si les couches périphériques se fondent plus rapidement, les masses centrales, encore résistantes, constituent comme des séquestres déchiquetés, entourés de tous côtés par le pus et qui peuvent persister ainsi un assez long temps. Souvent on les voit s'engager par les fistules en traînées filamenteuses que le malade ou le chirurgien peut tirer au dehors. Parfois on y reconnaît encore la présence des canalicules que l'on dissocie facilement en les agitant dans l'eau.

Mais si ce sont les masses caséeuses centrales qui se ramollissent d'abord, un foyer se formera au milieu du testicule, et, sur deux de nos planches, nous représentons un abcès véritable et nettement enkysté, dû, selon toutes probabilités, à un processus semblable. Dans ces cas, il existait une cavité centrale remplie de pus crémeux, et assez vaste pour loger une grosse fève; elle était elliptique, régulière et partout à égale distance de la surface de l'albuginée dont elle était séparée par une épaisseur de tissu de 5 à 6 millimètres environ. Les parois de cette caverne sont anfractueuses et bourgeonnantes comme elles le sont dans les tumeurs blanches. Ce tissu pariétal paraît avoir, sur la coupe, une épaisseur d'environ 2 millimètres, et sa coloration jaunâtre, ses éléments infiltrés de graisse tranchent sur une couche blanche qui la limite et qui semble due à une sclérose du tissu conjonctif; enfin, plus excentriquement, se trouve le

tissu glandulaire peu altéré en certains points, souple et de coloration normale, mais infiltré, en d'autres, par des granulations fibreuses transparentes. Pour résumer cette description, nous dirons que, de la superficie à la profondeur de la glande, on trouve : 1° l'albuginée épaissie; 2° le tissu testiculaire sain en partie, en partie parsemé de nodosités d'un blanc laiteux ; 3° une couche blanchâtre et résistante de tissu conjonctif dont la prolifération a détruit les tubes séminifères ; 4° une couche bourgeonnante et tomenteuse, sorte de membrane pyogénique ; 5° enfin, l'abcès contenant de 15 à 20 grammes de pus.

Que s'est-il passé dans ces cas? La masse centrale caséeuse privée de ses éléments nutritifs par l'oblitération des vaisseaux, est entrée en régression rapide ; le foyer ramolli a provoqué, par irritation de voisinage, la prolifération du tissu conjonctif ambiant: c'est ainsi que l'enkystement s'est fait, et il en sera ainsi toutes les fois qu'il existera un noyau caséeux central entouré de tissu sain, ou du moins, de ces granulations fibreuses dont l'évolution est si lente. N'est-ce pas ici le lieu de répéter que ces abcès tuberculeux ont dû être souvent décrits sous le nom de « collections purulentes chroniques » ? Que les noyaux caséeux manquent dans les zones périphériques ; que les granulations miliaires soient peu abondantes et dissimulées au milieu des tubes séminifères et l'erreur devient bien facile ! Or, dans la pièce dessinée, pour nous, par M. Renaudot, toutes ces conditions sont réunies : vaste abcès central, rares nodules perdus dans le parenchyme ; la tumeur avait pour cause première un coup de pied dans les bourses. Il en était assez, ce me semble, pour diagnostiquer un abcès chronique !

II

Examen microscopique.

Les auteurs sont loin de s'entendre sur la nature et l'origine des altérations que nous venons d'étudier. Leurs opinions peuvent être rangées dans deux catégories : l'une qui nie la tuberculose du testicule, si tant est du moins qu'on définisse, avec Virchow, la tuberculose par la granulation grise : telle est la manière de voir de Rindfleisch en Allemagne, de M. Richet et de ses élèves en France. L'autre, — et c'est la plus nombreuse aujourd'hui, — admet l'existence du nodule miliaire. Mais les divergences sont encore ici bien profondes, et les questions de fréquence, de siége et d'évolution ne sont point toujours résolues dans un même sens. Virchow croit la granulation grise exceptionnelle dans le testicule ; d'après lui, elle se développerait dans la trame conjonctive qui unit les tubes séminifères. Nepveu se rapproche de cette opinion : c'est au pourtour des vaisseaux, aux dépens de leur tunique adventice que le nodule prend naissance. La granulation grise serait, pour lui, bien moins fréquente que le fibrôme atrophique. D'autre part, l'idée ancienne d'une lésion intra-canaliculaire, et qui était celle de Curling, d'A. Cooper, de Carswell, a été reprise à nouveau ; mais ici encore la division se fait. Pour certains, le tissu conjonctif interstitiel resterait, comme le veut Virchow, le siége unique de la granulation ; mais, parallèlement à cette production morbide, peut-être même sous son influence, l'épithélium intra-tubulaire proliférerait pour entrer bientôt en dégénérescence : MM. Tizzoni et J. Gaule viennent de publier dans les *Archives de Wirchow* (mai 1875), un travail pour défendre cette vue : ils désignent la dégénérescence épithé-

liale sous le nom d'orchite caséeuse intra-canaliculaire. — Pour notre part, nous ne saurions admettre aucune de ces opinions.

La granulation grise a, pour siége primitif, le tube séminifère. C'est là qu'elle naît, soit que la prolifération débute par la séreuse envoloppante du tube pour envahir, ensuite, les couches plus profondes jusqu'à l'épithélium intra-canaliculaire ; soit que, par un trajet inverse, la dégénérescence marche du centre à la périphérie, de l'épithélium vers les couches superficielles. Telle est, du moins, la conclusion rigoureuse qui nous semble résulter des préparations faites par M. Malassez, sur les pièces que nous lui avons fournies ou qui lui étaient parvenues, d'autre part, au laboratoire du Collége de France. Ce sont donc les idées de M. Malassez que nous allons exposer ici ; il en est seul responsable, mais seul aussi il doit en recueillir l'honneur. Du reste, depuis que ce travail est commencé, M. Malassez a publié, dans les *Archives de physiologie*, un mémoire auquel nons renvoyons le lecteur. Il y trouvera tout ce qui a trait à la tuberculisation du testicule proprement dit, mais les altérations du corps d'Higmorhe, de l'épididyme et du canal déférent n'y sont pas étudiées, et c'est ici qu'elles vont être exposées pour la première fois. Nous tenons à remercier encore M. Malassez d'une telle libéralité.

Avant d'entrer en matière, il est bon de rappeler certains détails d'anatomie normale dont quelques-uns assez généralement ignorés, et qui n'existent pas dans nos traités classiques. On sait que le testicule est constitué par une enveloppe, l'albuginée, de la surface interne de laquelle partent de minces cloisons qui se dirigent en convergeant vers le bord postéro-supérieur de la glande. Elles se réunissent un peu en avant de la partie moyenne de ce bord en donnant naissance, par leur adjonction réciproque, à une masse fibreuse : le corps d'Higmorhe. Ces cloisons cir-

conscrivent ainsi des cavités pyramidales à base périphérique, à sommet juxtaposé dans le corps d'Higmorhe, et que remplissent les tubes séminifères enroulés. Ce sont les corps dus à ce pelotonnement des tubes qui forment les lobules, au nombre de 2 à 300 environ. Chaque lobule n'est, en effet, que l'enroulement de 4 ou 5 tubes séminifères anastomosés entr'eux. Ces tubes tapissés d'un épithélium polygonal sur lequel nous n'avons pas à insister, sont remarquables par l'épaisseur de leur paroi que constituent des lames décrites, par M. Ranvier, sous le nom de tissu conjonctif de forme engaînante. Ce sont effectivement des gaînes concentriques en nombre variable suivant l'épaisseur de la paroi ; entre ces gaînes se trouvent çà et là des cellules aplaties semblables aux cellules endothéliales, mais elles sont isolées et ne forment jamais un revêtement continu à la surface des gaînes. Toutefois, la gaîne la plus extérieure est recouverte d'un endothélium véritable, de telle sorte que les tubes séminifères revêtus de leurs cellules plates pourraient être comparés à l'intestin entouré de son péritoine. Aussi, les anses d'un même tube, ou deux tubes voisins, glissent-ils facilement l'un sur l'autre, et, comme la substance peu abondante qui les sépare est du tissu conjonctif réticulé, analogue à la trame des ganglions lymphatiques, peu résistant, et que déchire la moindre traction, on s'explique comment les tubes séminifères s'étirent et se déroulent. Des mailles du tissu réticulé où circulent la lymphe et ses globules partent les réseaux lymphatiques dont les troncs émergent de la glande, de telle sorte que, pour étudier ces troncs, on peut, à l'exemple de Ludwig, piquer au hasard la canule au milieu des tissus, et, pour notre part, nous avons vu plusieurs fois, dans nos injections, le mercure diffus dans la glande, par suite de la rupture des tubes, remonter dans les vaisseaux lymphatiques.

Pour exposer plus clairement l'évolution du tubercule,

nous nous occuperons d'abord des cas les plus simples, ceux dans lesquels la granulation est encore toute jeune. Mais il est infiniment rare de tomber sur de pareils cas, et M. Malassez n'a eu qu'une fois cette bonne fortune.

Le testicule paraît, au premier abord, avoir conservé son aspect normal, mais on aperçoit, bientôt, de petites granulations transparentes de 4 à 7 dixièmes de millimètres, et semées au milieu des lobules; cependant le tissu de la glande est souple, et l'on peut encore étirer les tubes qui se déroulent en entraînant avec eux la granulation. C'est ce que M. Verneuil avait déjà vu en 1853; plus tard encore, M. Bouisson écrivait dans son « *Tribut à la chirurgie* » que « les conduits séminifères étalés sur le porte-objet du microscope, nous parurent chargés de nodosités fusiformes qui révélaient la présence d'une matière concrète dans leur intérieur. » Mais ces faits n'avaient guère frappé l'attention, bien qu'ils fussent importants pour l'étude du point de départ du tubercule. Lorsque la granulation est très-petite, rien n'est plus facile que d'étirer le tube qui se dévide sans rupture ; mais pour peu qu'elle soit grosse, elle adhère à plusieurs tubes qu'elle englobe et qui se déchirent à son niveau. Ce déroulement est, en somme, le meilleur moyen de préparation pour l'examen microscopique. On place le tube sur la plaque de verre, et voici ce que l'on observe :

La granulation est arrondie, légèrement fusiforme; elle renfle régulièrement le tube qui la porte, et se développe, à sa périphérie. d'une manière égale. En certains cas, il est vrai, elle paraît déjetée, et forme comme un petit anévrysme sur les côtés du tube, mais ce n'est qu'une fausse apparence qui provient de ce que la granulation a pris naissance au niveau d'un coude du tube pelotonné dans le lobule, et, lorsqu'on a redressé le tube pour le mettre sur la plaque, ce coude n'a pu se redresser. De là l'aspect que nous signalons.

La granulation doit être étudiée : 1° dans sa partie centrale ; 2° dans sa zone périphérique. La *partie centrale* qui correspond à la lumière du tube, notablement renflé en ce point, contient une substance finement granuleuse. Cette substance se continue avec l'épithélium du tube, proliféré dans une certaine étendue, et déjà en dégénérescence granulo-graisseuse au voisinage immédiat du nodule. Aussi, lorsque sur la préparation, on examine la partie centrale du tube en suivant son trajet, on constate qu'à quelques millimètres de la granulation, l'épithélium est sain et la lumière nette ; plus près, l'épithélium prolifère, et la lumière est oblitérée par l'accumulation des cellules ; plus près encore, commence la dégénérescence, et l'on est déjà dans le nodule. Ne sommes-nous pas en droit de conclure que le contenu granuleux du tube, le centre du nodule, est dû à la prolifération de l'épithélium et à sa regression graisseuse ?

La *zone périphérique* présente un autre aspect ; elle est constituée par des éléments embryonnaires disposés en couches concentriques que séparent et que limitent des lamelles de tissu conjonctif. Lorsqu'on poursuit cette zone au-delà de la granulation, on voit qu'elle se continue avec la paroi propre du tube séminifère plus épaisse et plus riche en cellules au contact du nodule, mais qui reprend progressivement sa texture normale à mesure qu'elle s'en éloigne. Aussi, la granulation a-t-elle une apparence légèrement fusiforme. L'interprétation de ces faits est facile : la zone périphérique de la granulation n'est autre que la paroi propre du tube dont les lamelles engaînantes ont été dissociées par la prolifération et l'accumulation des cellules plates qui, normalement, existent entre les gaînes. En résumé donc, la granulation simple dérive directement des éléments divers du tube séminifère : prolifération et dégénérescence graisseuse de l'épithélium pour la partie centrale ; prolifération des cellules plates, dissociation et

épaississement des lames engaînantes de la paroi et de la séreuse superficielle pour la zone périphérique.

Si maintenant, poussant plus loin l'analyse, on se demande par où débute le processus, s'il commence par atteindre l'épithélium ou par altérer la paroi du tube de la séreuse, il est impossible de répondre, car on n'a pas encore trouvé soit les parois, soit l'épithélium primitivement proliférés. Il est cependant une hypothèse très-vraisemblable à mon avis : en se fondant : 1° sur l'existence du revêtement endothélial que présente la surface extérieure des tubes séminifères, ce qui les fait ressembler à de petits intestins recouverts de leur séreuse péritonéale; 2° sur l'origine des granulations grises des séreuses en général, de celles de l'épiploon en particulier; on peut comparer les granulations simples ou élémentaires des tubes séminifères aux granulations grises des travées épiploïques et admettre que, pour le tube séminifère, la granulation s'est développée primitivement à la surface du tube dont elle a altéré, secondairement, les parois et l'épithélium. D'après cette manière de voir, la portion de la granulation située en dehors du tube séminifère, serait la granulation proprement dite, tandis que l'infiltration des parois et la prolifération épithéliale seraient des lésions secondaires. Quant à la dégénérescence graisseuse de la partie centrale, elle s'explique par la prolifération et l'épaississement de la paroi du tube : les sucs nutritifs séparés par une trop large étendue n'arrivent plus jusqu'à l'épithélium qui meurt et se désagrège.

Si nous nous élevons d'un degré vers les cas plus complexes, nous constatons, à l'œil nu, des noyaux plus volumineux et moins complétement transparents. Ils sont entourés de tissu sain, et lorsqu'on étire les tubes — car le déroulement est encore possible — on peut isoler les granulations, mais avec cette particularité que, quelques soins que l'on y mette, on ne dévide jamais un seul tube, on en

déchire toujours plusieurs qui font corps avec la granulation et sont englobés par elle.

Sur les coupes pratiquées après durcissement, on voit que cette granulation est constituée par deux parties : une centrale, une périphérique. La *partie centrale*, généralement de forme étoilée, plus ou moins dégénérée, présente, en son milieu, la coupe d'un tube séminifère dilaté et dégénéré. La *partie périphérique* nous offre, le plus souvent, une série de cercles conjonctifs placés les uns à côté des autres et formant comme une couronne autour du centre dégénéré. Dans ces cercles on trouve parfois des amas épithéliaux plus ou moins altérés et ressemblant au contenu épithélial des tubes voisins. On trouve encore, presque toujours des amas de cellules se rapprochant des cellules épithéliales et désignées sous le nom de cellules épithélioïdes; elles sont mêlées à quelques cellules embryonnaires. Ces cercles conjonctifs sont contigus et réunis les uns aux autres par un tissu lamineux plus vasculaire et plus embryonnaire; il se continue, en dedans, avec les prolongements étoilés du centre dégénéré. En dehors de cette partie périphérique, le parenchyme testiculaire est infiltré d'éléments jeunes de telle sorte que la granulation est entourée d'une zone embryonnaire. Plus loin se trouve le parenchyme normal lorsque les granulations sont assez éloignées les unes des autres ; parfois seulement, on aperçoit des cellules embryonnaires disséminées ou disposées en masse entre les tubes séminifères.

Grâce à ce que nous a appris l'étude du cas le plus simple, il devient facile d'interpréter le cas complexe que nous venons d'exposer. Dans cette granulation, la partie centrale dérive d'un tube séminifère primitivement atteint et dont les cellules épithéliales et les éléments embryonnaires, développés entre les gaînes de la paroi, ont subi la dégénérescence graisseuse. De là, le centre granuleux et les traînées qu'il projette. La zone périphérique paraît résulter

d'un travail irritatif subi par les tubes voisins de ce tube central. N'est-ce pas ainsi que s'expliquent ces masses épithéliales entourées de couches concentriques de tissu conjonctif, et qui ne sont que des débris de tubes séminifères ? On trouve, d'ailleurs, des formes intermédiaires qui descendent, par dégradation insensible, des tubes sains aux tubes altérés.

En résumé, notre second type de granulation tuberculeuse ou *granulation composée* n'est, au demeurant, qu'une granulation élémentaire primitive dont l'apparition a déterminé autour d'elle un travail irritatif dans les tubes voisins. A l'appui de cette manière de voir, nous rappellerons ce que nous disions au début, que l'étirement ne peut se faire sans déterminer la déchirure de plusieurs tubes au niveau de la granulation. Ne devons-nous pas en conclure que plusieurs tubes prennent part à sa constitution ? Nous terminerons en disant que, dans certaines préparations, la partie centrale dégénérée de la granulation présente, au lieu de la surface de sections d'un seul tube, deux et même trois surfaces de section. Dans ces cas, il faut admettre, soit que la coupe de la granulation a porté sur un coude du tube séminifère, soit que deux ou trois tubes ont été primitivement atteints.

A côté de la granulation simple et surtout de la granulation composée, nous devons décrire la *granulation fibreuse* fréquente dans le testicule. Son origine, sa constitution et surtout sa marche la séparent nettement des formes précédentes. D'un volume d'un grain de mil à celui d'un petit pois, elle est remarquable par sa dureté et la transparence de ses couches périphériques qui la font ressembler à une tache laiteuse, « à une île d'un blanc de lait, » dit M. Cruveilhier. Aussi, plusieurs auteurs en ont-ils fait un fibrôme et non un tubercule. Sur une coupe microscopique, sa texture rappelle cependant celle de la granulation composée : comme elle, le nodule fibreux est

formé d'un centre granuleux dû à une dégénérescence de l'épithélium ; d'une zone périphérique englobant un plus ou moins grand nombre de tubes séminifères. Ce qui la caractérise, c'est l'absence de ces nids de cellules épithéliales, de ces traînées d'éléments embryonnaires dont la rapide dégénérescence ramollit la granulation : le tissu conjonctif prédomine ; il étouffe les rares cellules qui ne tardent pas à disparaître. Il est même fréquent de voir se rétrécir le centre jaunâtre dont les produits granuleux sont absorbés, et l'on n'a plus guère alors qu'une masse fibreuse parfaitement transparente. La substance glandulaire qui les environne ne s'étire plus que difficilement, ce qui provient de ce que le tissu réticulé se transforme en tissu fibreux.

De telles granulations n'ont qu'une bien médiocre tendance au ramollissement et à l'ulcération, et, pendant longtemps, elles peuvent demeurer comme un corps inerte aussi bien dans le testicule que dans le poumon. Aussi, sans mériter le nom de « granulations de guérison » que leur a donné Cruveilhier, devraient-elles avoir une place tout-à-fait spéciale en clinique et en anatomie pathologique si, dans la plupart des cas, elles ne s'accompagnaient pas de granulations composées ordinaires. Les formes types sont exceptionnelles ; ce sont les formes mixtes qui constituent la règle, celles dans lesquelles on trouve, côte à côte et en proportion variable, les nodules fibreux, les granulations composées, et les vaisseaux oblitérés qui les entourent. Certainement la clinique, aussi bien que l'anatomie pathologique, doivent tenir compte de ces granulations fibreuses, mais ce serait s'exposer à de fréquents mécomptes que d'établir un pronostic sur leur existence supposée, surtout lorsqu'on réfléchit qu'une poussée nouvelle peut faire naître en abondance des granulations composées ordinaires.

Nous pouvons désormais, en nous appuyant sur les

données précédentes, comprendre la formation de ces masses caséeuses qui, nous l'avons vu dans la première partie de ce chapitre, sont presque toujours de règle à l'époque où nous faisons l'anatomie du testicule tuberculeux. Une particularité capitale que l'on trouve déjà dans le stade des granulations composées, et dont nous avons à dessein réservé la mention, nous fournira la clef du processus nouveau. Dans certains cas, il existe, à la périphérie des portions dégénérées, des corps spéciaux que les Allemands ont nommés « Riesenzellen » ou cellules géantes. Nous n'entrerons pas dans une description déjà faite plusieurs fois, nous dirons seulement que, d'après les travaux de Ranvier et de Cornil, ces cellules géantes doivent être considérées comme des vaisseaux oblitérés. C'est ce qui explique leur rôle si important.

Nous ne dirons évidemment rien de l'aspect que présente au microscope la substance caséeuse dont nous avons déjà décrit les dispositions macroscopiques dans le testicule et dans l'épididyme. On connaît ces amas granulo-graisseux au milieu desquels apparaissent quelques débris du tissu primitif. Ces amas sont là ce qu'ils sont dans le poumon, sans caractère spécial, sans signe distinctif, et comme ils peuvent être l'aboutissant, aussi bien d'un processus inflammatoire que d'une agglomération de nodules miliaires, ils ont jeté le plus grand trouble dans l'étude de la tuberculose : car les auteurs qui n'ont observé que ces masses ont pu croire, avec M. Richet, qu'il s'agissait seulement, et toujours d'un processus inflammatoire. Ils sont arrivés trop tard et n'ont examiné la tumeur que dans une période trop avancée : ils ne seraient pas tombés dans cette erreur s'ils avaient pu suivre, pas à pas, les altérations du testicule tuberculeux.

Nous devons distinguer deux cas : dans l'un, la masse caséeuse résulte du voisinage de plusieurs granulations

composées; leur confluence a permis leur fusion, et, comme toutes sont arrondies, on s'explique facilement les bords festonnés qu'elles déterminent; comme, d'autre part, elles ont de la tendance à se développer sur un même tube ou sur un groupe de tubes, on comprend aussi l'existence de traînées convergeant vers le corps d'Higmorhe. Le deuxième cas correspond à la forme diffuse de la tuberculose, et la dégénérescence en masse s'explique par la présence des cellules géantes. Il doit correspondre aux processus aigus, aux dégénérescences rapides sur lesquelles nous insistons tellement. Les vaisseaux sont oblitérés, le sang ne circule plus, et les tissus qui constituent le territoire irrigué par ces vaisseaux oblitérés ne peuvent plus être nourris; ils meurent et entrent en régression graisseuse. Or ceci n'est point une simple vue de l'esprit, et sur le pourtour des masses caséeuses on trouve toujours une très-grande abondance de Riesenzellen.

Au niveau du corps d'Higmorhe, dans le « rete vasculosum testis » le processus tuberculeux se modifie. De même que dans l'épididyme et dans le canal déférent, la granulation grise semble faire ici complétement défaut et nous ne rencontrons plus que des noyaux caséeux. Nous avons déjà signalé ce point et l'on sait les exagérations singulières auxquelles il a conduit. Mais le nodule miliaire n'est qu'une des formes que revêt le tubercule et nous verrons que, au demeurant, il n'existe pas de différences nettes entre les lésions des testicules et celles de ses annexes. Nous commencerons par décrire les altérations du canal déférent, car ce sont les plus simples, et, de leur connaissance, nous pourrons nous élever, sans peine, à l'étude des cas plus complexes présentés par l'épididyme et par le corps d'Higmorhe.

Lorsque — sur une coupe transversale du canal déférent pratiquée au niveau des parties malades — on examine la préparation du centre à la périphérie, de la lu-

mière du canal vers les couches extérieures, on trouve d'abord des amas de produits caséifiés et en pleine régression granulo-graisseuse. Ce sont les détritus ramollis et presque diffluents que le râclage détache si facilement à la surface de la muqueuse et que la moindre pression fait sourdre par l'orifice du canal. En dehors, se distingue une zône où les produits caséeux dominent encore, mais on aperçoit çà et là quelques traînées conjonctives et des faisceaux de fibres élastiques ou musculaires. Ce sont elles qui donnent à cette couche la résistance qu'elle conserve, car, malgré sa coloration jaunâtre et sa dégénérescence avancée, elle ne se laisse point entamer par le râclage et l'ongle en enlève à peine quelques parcelles. Du reste, à mesure que l'on se rapproche de la périphérie on voit les éléments du tissu normal devenir plus nombreux et les amas caséeux diminuer insensiblement. Puis ces amas disparaissent eux-mêmes avec les « Riezenzellen » qui les accompagnent et l'on n'aperçoit, à leur place, que des nids de cellules jeunes disséminées entre les fibres.

Parfois ces petites agglomérations d'éléments nouveaux dégénèrent et leur centre devient caséeux tandis que les tissus voisins ne sont encore que peu altérés. C'est ainsi qu'à une certaine distance du foyer principal se forment des foyers secondaires, mais la substance intermédiaire ne tarde pas à se ramollir, les deux cavités se réunissent et c'est ce qui donne au canal l'aspect anfractueux qu'il nous offre souvent. Ne semble-t-il pas, d'après ce qui précède, que le processus morbide débute par les parties centrales et se propage vers la périphérie ? — Des éléments embryonnaires naissent dans les couches superficielles de la muqueuse : l'épithélium tombe ou se transforme; il dégénère et son ramollissement a pour conséquence la destruction de la paroi. Il est probable qu'un même processus détermine les altérations des uretères, des bassinets et des calices. Dans ces organes, comme dans le canal déférent,

si la muqueuse, quoique jeune et dégénérée, est encore résistante et ne s'écrase pas sous le doigt, c'est que les noyaux caséeux sont environnés de fibres conjonctives, élastiques et musculaires qui maintiennent la ténacité du tissu.

Les lésions de l'épididyme sont peut-être plus complexes que celles du canal, du moins leur étude est plus difficile. Les différences de structure nous donnent, de ce fait, une explication suffisante. Nous n'avons plus ici un conduit isolé et libre de toutes parts, car si l'épididyme n'a aussi qu'un canal unique, il est enroulé sur lui-même, pelotonné à l'infini et les innombrables circonvolutions qu'il forme sont enveloppées d'une couche épaisse de tissu conjonctif. Parfois on peut suivre pas à pas la marche de la tuberculisation sur certains points du conduit lorsque la coupe a été longitudinale ou du moins très-oblique. Tout se passe comme dans l'envahissement du canal déférent : des cellules embryonnaires apparaissent sous l'épithélium proliféré qui dégénère et obstrue la cavité centrale; plus extérieurement, des traînées caséeuses se voient au milieu des éléments moins altérés du tissu pariétal; puis l'on trouve des nids de cellules jeunes qui disparaîtront également. Dans un stade plus avancé, les couches internes se ramolliront complétement, les moyennes deviendront caséeuses, des cellules embryonnaires se déposeront dans les plus externes et dans le tissu conjonctif périphérique si bien que le tube épididymaire sera transformé en un abcès tuberculeux semblable à ceux du canal déférent.

L'interprétation de ces cas n'est donc pas difficile, mais parfois l'origine des foyers caséeux de l'épididyme est plus obscure et, lorsque toute trace de tube a disparu, lorsqu'il n'en reste aucun vestige au milieu de la masse dégénérée on ne saurait être aussi affirmatif. Cependant, comme dans ce dernier cas il ne manque, pour que les lésions ressemblent absolument aux lésions du premier, que la pré-

sence, en ce point du foyer, d'une partie distincte du tube, il est permis de conclure, par analogie, à l'identité du processus morbide. Il est probable que, dans les deux cas, le tube épididymaire a été le point de départ de la prolifération. Il est enfin certains foyers dont le mode de développement est encore moins net et pour lequel il est plus sûr de suspendre son jugement. Peut-être nous est-il permis tout au plus de hasarder une hypothèse : comme on trouve souvent, à côté de masses caséeuses et dans l'épaisseur du tissu conjonctif péricanaliculaire, des traînées d'éléments embryonnaires, ne pourra-t-on pas considérer ces amas de cellules jeunes comme l'origine de certains abcès tuberculeux? Le tube de l'épididyme ne jouerait plus aucun rôle.

Cette description des lésions épididymaires s'applique exactement à celles du corps d'Higmorhe et nous tomberions dans des redites monotones si nous voulions étudier les foyers caséeux du rete. Mais un point sur lequel nous ne saurions trop insister c'est que l'origine des abcès tuberculeux de l'épididyme et du corps d'Higmorhe autour des tubes n'est peut-être pas le seul mode de développement que l'on puisse rencontrer. Il est possible — et M. Malassez partage cette opinion — que parfois la granulation naisse et grandisse dans les espaces lymphatiques interposés aux canalicules.

Maintenant que nous connaissons les altérations que présente le testicule d'une part, le canal déférent, l'épididyme et le corps d'Hygmorhe de l'autre, nous pouvons nous demander en quoi diffèrent les deux processus tuberculeux et quels sont leurs points de ressemblance. Nous verrons que les analogies sont bien grandes quelle que soit, d'ailleurs, l'hypothèse que l'on admette.

Dans le testicule, la granulation grise envahit toute l'épaisseur du tube séminifère et il est difficile de préciser le point exact de la paroi où débute l'altération. Deux

hypothèses se présentent : d'après la première, la prolifération commence dans l'épithélium intra-tubulaire, puis gagne du centre à la périphérie. La dégénérescence profonde serait donc primitive; les couches les plus extérieures ne seraient atteintes que secondairement et nous aurions un processus analogue à celui que nous venons de constater pour le canal déférent et pour l'épididyme. La seule différence à noter c'est que, dans le testicule, au lieu d'être irrégulière et diffuse comme dans le canal déférent et l'épididyme, la dégénérescence tuberculeuse prend, dans le tube séminifère, la forme caractéristique et reproduit la granulation grise. Selon une seconde hypothèse — plus probable selon nous — le processus morbide suivrait une marche inverse dans le testicule et dans l'épididyme. Ce ne serait plus du centre à la périphérie que le tube séminifère s'altérerait : la prolifération aurait pour siége primitif les cellules endothéliales qui revêtent le tube; puis l'irritation gagnerait de proche en proche les couches plus profondes du tissu conjonctif engaînant jusqu'à l'épithélium intra-tubulaire qui dégénérerait à son tour. Nous ne savons à quelle opinion nous arrêter; nous disons seulement que ces deux origines possibles de la granulation, assez différentes au premier abord, se ressemblent beaucoup dans le fond. En effet, si dans la première conception la prolifération débute sur la séreuse périphérique du tube séminifère, dans la seconde elle commence dans les couches sous-épithéliales considérées par les anatomistes comme l'analogue d'une séreuse.

CHAPITRE TROISIÈME.

Etiologie.

I

Causes prédisposantes

Le tubercule est le plus souvent — aussi bien dans la glande spermatique que dans les autres organes—une manifestation de la diathèse tuberculeuse. Mais une diathèse n'est pas toujours héréditaire ; elle est parfois acquise, et l'on sait que les privations et la misère, les excès de toute sorte, et de graves maladies antérieures provoquent le développement de la tuberculose chez des individus autrefois vigoureux et sains. Ils sont maintenant affaiblis ; le terrain est préparé : survienne la moindre cause occasionnelle et la granulation germera. Les observations de MM. Salleron et Sommellier sur la fréquence remarquable des épididymites tuberculeuses dans les casernes ne sauraient nous laisser aucun doute à cet égard. Mais ne pourrions-nous pas aller plus loin dans cette voie et dire que, par suite de conditions défavorables, un tissu particulier, un organe, un appareil se débiliteront tandis que l'ensemble de l'économie gardera sa force première : ce tissu deviendra « le lieu de moindre résistance » et tel choc, incapable d'ébranler un autre point de l'organisme, suffira pour déterminer l'apparition de la maladie. Ne sera-ce pas vrai, surtout pour le testicule qui est presque un organe à part, flottant pour ainsi dire, et, comme tel, exposé à plus de violences

et de heurts ? Et puis n'a-t-il pas des causes nombreuses et tout-à-fait spéciales d'excitation et d'affaiblissement ? En quoi serait-il étonnant que la tuberculose puisse y naître et s'y cantonner? Ne paraît-il pas y avoir, en définitive, comme le dit si bien Cruveilhier « des tuberculisations localisées qui tiennent à des causes locales comme il y a des tuberculoses généralisées qui tiennent à des causes générales ? »

Nous savons combien de pareilles spéculations sont périlleuses, et nous n'y avons aucun goût. Mais il est un fait qu'il faut expliquer ; c'est que, tandis qu'il est assez rare de trouver des tubercules dans le seul poumon, les seules méninges ou le seul péritoine, tandis que dans l'immense majorité des cas la granulation envahit plusieurs organes à la fois, on rencontre souvent dans le testicule certaines formes tuberculeuses solitaires qui naissent, se développent, puis restent stationnaires ou même s'évacuent et disparaissent, et cela sans retentissement, sans généralisation, sans envahissement des autres viscères. Nous citerons l'exemple d'hommes qui, il y a dix ans, vingt ans, trente ans même, ont eu un testicule tuberculeux ; or, ils se portent bien, et ne gardent, comme souvenir de cette affection, que la cicatrice des anciens trajets fistuleux!

On ne saurait, il me semble, se méprendre sur notre manière d'envisager cette question. Nous ne sommes plus à l'époque où l'on voulait faire de la tuberculose du testicule, une tuberculisation de nature spéciale, toujours locale, à marche propre et sans tendance à la généralisation. Les promoteurs de cette idée, Velpeau tout le premier, ont dû reculer devant les observations nombreuses qu'on leur a opposées. La nature de la tuberculose est partout la même, aussi bien dans le testicule que dans le poumon, et, pour nous résumer en un mot, le tubercule du testicule n'est, en dernière analyse, qu'un cas particulier de la tuberculose. Ce que nous voulons dire, et ce qui nous

paraît vrai, c'est que, chez un individu à constitution solide d'ailleurs, la glande spermatique peut, sous l'influence de causes que nous aurons à signaler, devenir un terrain favorable à l'éclosion du tubercule, tandis que le reste de l'organisme résistera à l'invasion. Aussi, Dufour exagère-t-il singulièrement lorsque, combattant l'opinion de Velpeau, de Roux, de Vidal de Cassis, il dit que la tuberculisation génito-urinaire « doit tôt ou tard et fatalement amener des manifestations de même nature dans d'autres organes. »

Pour s'en convaincre, le mieux est de relever un certain nombre d'observations où l'état des poumons a été noté 1° pendant la vie, 2° à l'autopsie. Nos deux tableaux portent, chacun, sur trente cas. Dans le premier qui comprend trente observations de tubercules du testicule dans lesquelles le poumon a été ausculté avec soin, nous trouvons :

Tuberculose génitale et pulmonaire..	16
Tuberculose génitale seule	14

On voit combien se dément ici la loi fameuse de Louis. Et pourtant, si nous voulions en croire la statistique de M. Salleron, la tuberculisation du testicule serait bien plus encore une maladie locale, car pour cinquante-un cas il n'aurait constaté qu'une fois des signes non douteux de phthisie. Nous avons déjà fait nos réserves sur le travail de M. Salleron. Nous ne voudrions pas porter cependant un jugement trop absolu, car la plupart des auteurs et nous-même, avons observé dans les hôpitaux civils, or il se peut que, pour les soldats, il y ait de grandes différences, et M. Salleron est chirurgien militaire. Notre second tableau porte sur trente autopsies d'individus morts avec des tubercules de la glande spermatique. L'appareil respiratoire a été examiné, et nous constatons :

Tuberculose génitale et pulmonaire..	20
Tuberculose génitale seule	10

Ici encore nos deux tableaux ne sont pas d'accord : dans l'un, près de la moitié des cas, dans l'autre, le tiers seulement. Mais n'en est-ce pas assez, cependant, pour repousser, comme exagérée et inexacte, l'opinion de Dufour? Ne voyons-nous pas que la tuberculose peut évoluer dans le testicule et les annexes du système génital sans envahir les autres organes ?

Voilà pour les rapports de la tuberculose des organes génitaux avec la tuberculose pulmonaire : il ne saurait y avoir de doute, elles sont souvent indépendantes. Un individu dont le testicule est atteint peut vivre de longues années encore et mourir sans que l'appareil respiratoire soit envahi, cela même dans un tiers des cas, d'après notre relevé. Si nous abordons, maintenant, la question de réciprocité pour voir dans quelles proportions les organes génitaux et la glande spermatique en particulier deviennent tuberculeux chez les phthisiques, nous verrons qu'une telle statistique présente de grandes difficultés. Il se fait, dans nos hôpitaux, un départ entre les malades dont les uns vont dans les salles de médecine et les autres dans les salles de chirurgie : la tuberculose pulmonaire rentre dans la première catégorie, le tubercule du testicule dans la seconde. Aussi, bien que, pour nous, cette cause d'erreur n'ait pas toute l'importance qu'au premier abord on serait tenté de lui attribuer, n'accordons-nous qu'une confiance relative aux chiffres que nous allons citer. Ces chiffres, du reste, n'auront quelque valeur que s'ils sont groupés avec méthode, et, pour cela, il faut de toute nécessité faire intervenir la question de l'âge des sujets.

La tuberculisation du testicule n'a point la même fréquence à toutes les époques de la vie, et, avant la puberté, elle est assez rare, ce qu'explique facilement la physiologie de la glande. Cependant elle existe, et nous pouvons en citer des exemples. De 6 à 14 ans, elle serait même loin d'être exceptionnelle : dans ses cliniques, M. Giraldès

dit qu'il en observait, à l'hôpital des enfants, 4 ou 5 cas par an. Avant cet âge, on en trouve encore, mais nos recueils n'en possèdent que peu : Lloyd cite un enfant de trois ans et demi ; Dufour en signale un de 18 mois ; M. Prestat a opéré un petit garçon de 9 mois dont le sarcocèle avait débuté 4 mois auparavant ; enfin, M. Giraldès en aurait constaté un cas chez un fœtus à terme. Mieux que ce qui précède le relevé que nous avons fait démontre la rareté de cette affection avant 15 ans.

En réunissant les statistiques de Papavoine, de Dufour, de Barnier, ce qui nous donne un total de 183 autopsies d'enfants tuberculeux, nous voyons que le testicule n'était pris qu'une fois, soit à peine un demi pour cent. — Même remarque à faire pour la vieillesse : la tuberculose des organes génitaux y est rare, moins toutefois, que dans l'extrême jeunesse, et, pour notre part, nous l'avons rencontrée souvent chez des sujets de 60 ans. Aussi sommes-nous étonnés que dans 104 autopsies diverses pratiquées sur des malades de Bicêtre, Dufour n'ait pas rencontré un seul testicule tuberculeux. Mais d'autre part, la série de Castier ne nous étonnerait pas moins, si elle était plus étendue en conservant la même proportion, car, sur sept individus âgés, il y en avait deux dont le testicule était infiltré de granulations. Un terme moyen entre ces opinions extrêmes nous paraîtrait exprimer la vérité. 72 ans est la limite dernière qui soit notée dans les observations que nous avons parcourues ; Bailly en signale un cas ; nous en trouvons un second dans l'anatomie pathologique générale de Cruveilhier.

Tous les auteurs sont d'accord pour dire que la tuberculose du testicule est surtout fréquente de 15 à 35 ans, au moment de la plus grande activité fonctionnelle de la glande. Mais à mesure que l'on s'éloigne de cette période, les cas s'espacent de plus en plus tout en restant encore nombreux. Nous n'avons pas voulu cependant, scinder

notre statistique et faire deux tableaux : l'un qui comprendrait les tuberculeux de 15 à 40 ans, l'autre qui renfermerait ceux de 40 ans et au-dessus. Sur les 500 phthisiques que huit de nos collègues de l'internat ont bien voulu examiner, pour nous, dans leurs services respectifs, onze seulement offraient des altérations tuberculeuses dans les organes génitaux, soit environ deux pour cent. Dans un relevé de l'institut anatomo-pathologique de Prague, rapporté par Sommelier, sur 1317 tuberculeux, on a constaté 33 cas de dégénérescence testiculaire. Cette proportion est un peu plus considérable que la nôtre; on voit cependant, que le parenchyme testiculaire est certainement de ceux dont l'envahissement est le moins ordinaire.

Nous désirions encore nous rendre compte de la fréquence absolue de la tuberculose du testicule, et pour cela nous avons pris, pour les examiner, les testicules de 200 cadavres à l'Ecole pratique et à la Pitié, et six fois seulement nous avons constaté l'existence de foyers caséeux et de granulations. C'est bien peu. Cependant ce chiffre de trois pour cent n'en est pas moins exagéré, car, bien des fois, nous avons palpé des bourses que nous aurions ouvertes si les testicules nous eussent paru malades. Or, nous n'avons pas fait rentrer ces cas dans notre relevé. Ainsi, et pour résumer en quelques lignes d'aussi longs développements, nous dirons que la tuberculose peut naître dans le testicule et s'y cantonnér parfois sans tendance appréciable à la généralisation. — Que dans la moitié des observations cliniques les poumons sont indemnes, et qu'ils le sont effectivement dans le tiers des autopsies.— La tuberculisation des organes génitaux se fait à tous les âges ; mais, exceptionnelle dans l'enfance et rare dans la vieillesse, elle est au contraire fréquente depuis la puberté jusqu'au moment où diminue l'activité du testicule. — A peine de un demi pour cent chez les phthisiques qui ont

moins de quinze ans, elle est de deux pour cent chez ceux qui ont dépassé cet âge.

II

Causes déterminantes.

Rien n'est plus fréquent que de voir le tubercule du testicule naître et se développer sans cause appréciable. L'épididyme se prend, des masses caséeuses l'envahissent, et l'individu atteint ne sait à quelle origine les rattacher. Aussi, la plupart des auteurs ont-ils une grande tendance à invoquer comme seule étiologie l'existence de la diathèse et à laisser dans l'ombre bien des causes occasionnelles sans lesquelles, peut-être, l'apparition de la tuberculose eût tardé longtemps encore. Pour notre part, nous croyons que les traumatismes ne sont pas sans influence et que les irritations de l'urèthre et les blennorrhagies répétées hâtent parfois singulièrement l'éclosion du tubercule.

Certainement, les malades peuvent toujours et savent trouver dans leurs souvenirs un coup pour expliquer une tumeur, et cela, lorsqu'avec la meilleure volonté, le chirurgien ne saurait établir la moindre relation entre la tumeur et le coup ; certainement, le coup est pour le malade une occasion de recherche : il porte la main à la partie blessée, et une tumeur à développement insidieux ne sera reconnue qu'alors bien qu'elle existe depuis longtemps. Ces notions doivent être sans cesse présentes à l'esprit, et M. Gosselin a raison d'y insister; mais il nous paraît trop absolu lorsqu'il rejette toute cause traumatique. Dans nos observations, nous nous sommes enquis de ce point, et il nous a paru, plusieurs fois, que le doute ne serait pas raisonnable. MM. Castier, Després, Fossard rapportent, eux aussi, des

cas dans lesquels, après un effort violent, un froissement, une chute, le testicule gonfle, rougit, la tuméfaction persiste, des abcès se forment, des fistules s'établissent et la tuberculisation des organes génitaux suit son cours. Deux de nos observations d'orchite tuberculeuse en sont des exemples frappant. M. Béraud n'est pas moins explicite : « Toutes les fois, nous dit-il, que j'ai vu la tuberculose génitale débuter par le testicule proprement dit, j'ai constaté qu'elle était consécutive à un coup. »

Nous n'ignorons pas que ce petit point d'étiologie est, au fond, bien complexe, et que nous sommes ici en présence d'une véritable question de doctrine : les rapports de l'inflammation avec la tuberculose. Nous en avons déjà parlé longuement, et nous n'y reviendrons pas ; notre opinion d'ailleurs n'a rien que de très-acceptable : un choc ne produit pas la tuberculisation du testicule, pas plus que l'impression du froid n'amène une éruption miliaire dans le poumon. Mais ce choc sur la glande spermatique détermine une orchite comme le refroidissement sera suivi de bronchite. Or, si le terrain s'y prête, au lieu d'une inflammation c'est une tuberculose qui se développera, et, pour ce qui nous concerne, nous dirons que le tubercule sera dû non aux coups mais à l'inflammation consécutive aux coups. Il nous semble de toute évidence que le terrain doit être rendu favorable soit par la diathèse, soit par ces causes locales d'excitation et d'affaiblissement qui agissent sur le testicule. Dans nos observations, nous voyons deux jeunes sujets de 14 ans se contusionner les bourses en sautant sur un cheval : l'un est fort, vigoureux, de robuste santé ; chez lui survient une orchite franche que termine malheureusement une sclérose interstitielle. L'autre est faible, débile, et de chétive apparence ; le testicule répond bien à la violence extérieure par une inflammation, mais cette inflammation ne se résout pas, et nous avons une orchite tuberculeuse. Dans les deux cas, nous trouvons la

même cause, mais comme le terrain était autre nous avons eu un résultat différent.

Nous tiendrons le même langage à l'égard des uréthrites d'origine vénérienne ou consécutives à des manœuvres dans le canal. Elles peuvent, comme les traumatismes, devenir causes occasionnelles et déterminer l'apparition du tubercule dans un organe déjà débilité. Nos observations, en cela, sont d'accord avec celles qu'a recueillies M. Mougin. Nous croyons même, comme lui, que des chaudepisses fréquentes et des orchites répétées préparent chez un individu sain d'ailleurs une sorte de « terrain local » propre au développement des granulations grises dans le parenchyme testiculaire. Je sais bien qu'ici encore se dresse une sérieuse difficulté d'interprétation, et que nous devons nous tenir sur une réserve prudente. M. Barnier insiste, dans sa thèse, sur les irritations du canal de l'urèthre et des vésicules séminales, la rétention d'urine, le catarrhe uréthral et la spermatorrhée. Ce sont, pour lui, des signes prodromiques de la tuberculisation génitale, et il les compare aux bronchites, avant-coureurs de la tuberculisation pulmonaire. La discussion à laquelle il se livre pour démontrer que cette spermatorrhée n'est pas virulente, qu'elle est un effet et non pas une cause de la tuberculisation, nous paraît stérile, aussi bien pour les voies spermatiques que pour les voies aériennes. Il serait oiseux de nous y engager à sa suite; nous dirons seulement que, pour nous, les inflammations répétées peuvent débiliter l'appareil génital. Nous ajouterons que le terrain favorable à l'éclosion du tubercule est, en même temps, prédisposé aux catarrhes. Dans ce dernier cas, il n'en faudra pas moins une cause quelconque, une sorte de prétexte pour déterminer leur apparition. Mais l'écoulement une fois établi deviendra une source incessante d'irritation qui hâtera singulièrement le développement du tubercule. Aussi pensons-nous avec M. Richet — et c'est ici notre conclusion pra-

tique — que certaines épididymites caséeuses seraient peut-être conjurées par le traitement et la guérison de vieux écoulements uréthraux.

Telle est, d'après nous, l'étiologie de la tuberculose des organes génitaux. La diathèse héréditaire ou acquise, et même une débilitation locale du testicule sont d'absolue nécessité : le plus souvent, ces conditions suffisent, et la glande est envahie ; mais à elles, parfois, se joint une cause occasionnelle qui fait naître le tubercule ou en hâte le développement. Il ne faudrait pas croire, cependant, que lorsque les deux termes du problème : diathèse tuberculeuse et cause occasionnelle se trouveront réunis, la tuberculisation soit fatale. Nous avons recueilli, cette année, une observation bien remarquable à ce titre. Il s'agit d'un jeune homme de 24 ans, tuberculeux ; il tousse constamment, a eu plusieurs hémoptysies ; d'ailleurs, l'auscultation et la percussion révèlent de la matité, une expiration prolongée, de la voix bourdonnante, et des craquements secs à droite ; à gauche, râles sous-crépitants très-nombreux. Depuis 1867, il a eu trois blennorrhées, toutes caractérisées par l'abondance de l'écoulement, et l'absence complète de douleurs, même les premiers jours. La dernière qui datait de six semaines, suivait son cours avec les mêmes symptômes que les précédentes, lorsque le malade est pris de vives douleurs dans la glande droite. Celle-ci rougit, surtout au niveau de l'épididyme qui coiffe le testicule en le débordant de toutes parts. Il n'y a pas de vaginalite, la prostate et le cordon sont sains ; peu à peu la douleur a disparu, mais la résolution a été bien lente, et nous craignions une évolution caséeuse. Il n'en a rien été, et, au bout de quatre semaines, la tuméfaction avait disparu. En juillet, six mois après, le malade est rentré dans le service de M. Labbé pour y être traité d'une fistule à l'anus : les deux testicules étaient absolument semblables et sans la moindre trace d'altération tuberculeuse. Il nous a paru in-

téressant de résumer cette observation ; elle nous prouve qu'un homme atteint de tubercule des poumons peut avoir une orchite franche, aussi bien, probablement, qu'un individu atteint de tuberculisation génitale pourrait être pris de pneumonie fibrineuse.

CHAPITRE QUATRIÈME.

Symptômes.

I

Orchite tuberculeuse.

L'orchite tuberculeuse sur laquelle nous désirons attirer une attention spéciale, a un début des plus brusques : tout à coup, et le plus souvent dans le cours d'une bonne santé, survient, dans le testicule, une douleur spontanée, vive et qu'exaspère la moindre pression. Elle s'irradie le long du cordon et jusqu'au-delà du trajet inguinal. Le scrotum rougit et se distend ; il se fait un épanchement léger dans la cavité vaginale, et l'on doit refouler une couche de liquide d'une faible épaisseur pour arriver jusqu'à la glande. Le testicule proprement dit est quelquefois tuméfié, mais le gonflement porte surtout sur l'épididyme qui déborde le testicule de toutes parts. Aussi, pour peu que l'hydrocèle soit abondante, la palpation, même en dehors des douleurs qu'elle provoque, en est rendue fort difficile. L'épididyme est dur, résistant, à surface unie, régulière, sans saillies ni dépressions, sans bosselures. Il forme une sorte de bourrelet, comme un demi-cylindre contourné en croissant et qui embrasse au moins les 2/3 postérieurs de la circonférence du testicule. Les phénomènes généraux sont, la plupart du temps, fort légers, et, dans deux cas seulement, nous avons noté une fièvre vive, de la céphalalgie, de la courbature et des nausées. Cette douleur aiguë

et spontanée, la rougeur et l'épaississement du scrotum, l'épanchement dans la vaginale et la tuméfaction rapide de l'épididyme sont tels que des chirurgiens fort expérimentés ont diagnostiqué hardiment, l'invasion d'une orchite aiguë.

D'ailleurs, comme dans l'orchite, ces symptômes aigus durent peu : vers le quatrième jour il en est qui commencent à s'apaiser ; la douleur spontanée diminue, elle disparaît même, et il faut un mouvement, un froissement quelconque, une pression pour réveiller la souffrance. La rougeur des téguments est un peu moins vive, le scrotum moins tendu ; la tuméfaction de la glande et l'épanchement séreux peuvent même décroître, mais d'une manière presque insensible, et, dans la troisième semaine, — si l'on en excepte la douleur, — les phénomènes primordiaux sont encore en puissance. C'est alors que des changements importants s'opèrent : l'épididyme perd, en certains points, de sa résistance et de sa régularité ; il se forme, presque toujours au niveau de la tête ou de la queue, des bosselures qui bientôt se ramollissent et adhèrent à la peau ; celle-ci rougit, s'ulcère, et l'abcès s'ouvre à l'extérieur. Nous entrons dans une phase nouvelle : des fistules intarissables s'établissent et, avec elles, tous les symptômes de la variété banale du tubercule du testicule que nous aurons à décrire plus loin.

Si, maintenant, nous reprenons un à un, pour les analyser, les symptômes que nous venons de grouper, nous trouvons en première ligne la *douleur*. On voit, dans plusieurs de nos observations et notamment dans celle de MM. Peyrot et Dolbeau, qu'elle permet de rattacher à une date précise l'invasion de la maladie. Parfois c'est à la fin de la journée, pendant la nuit qu'elle commence, brusque et vive, ou précédée de quelques heures de malaise, de souffrances vagues dans la glande. Elle est rarement fixe : elle irradie le long du cordon et jusque dans la fosse ilia-

que et la région lombaire ; contusive et lancinante à la fois, elle est spontanée, continue, mais le moindre froissement l'exaspère ; elle est bien la douleur des inflammations. Au bout de peu de temps elle perd sa spontanéité et le malade n'éprouve plus que la douleur réveillée par les efforts ou les mouvements qu'il doit faire. Dans une de nos observations, pourtant, elle a persisté plus de quinze jours avec son intensité première, mais nous croyons que, dans ce cas, il s'est produit plusieurs poussées successives, et, vers le dixième jour, l'une d'elles a provoqué l'apparition d'un épanchement vaginal qui n'existait pas jusqu'alors.

Le *gonflement* commence avec la douleur. Ces deux symptômes sont simultanés et, lorsque les premières souffrances appellent l'attention du malade sur ses bourses, il constate dejà une tuméfaction légère. On serait tenté de croire qu'il existait préalablement des noyaux caséeux, des dépôts de tubercules qui, agissant comme épine, détermineraient une poussée inflammatoire. Peut-être en est-il ainsi quelquefois. Mais assez rarement d'après nous ; du moins, les réponses de nos malades ont toujours été négatives sur ce point. Or, il en était de fort attentifs, et M. Peyrot qui insiste sur ce fait, note que son malade « n'avait jamais éprouvé aucune douleur dans les testicules avant le 3 janvier ; jamais non plus, avant cette date, il n'avait senti au toucher quelque chose d'anormal de ce côté. Comme il est intelligent et instruit, on peut ajouter une certaine importance à ces renseignements. »

Cette tuméfaction des bourses dépasse souvent le volume d'un œuf de dinde, ou même le poing d'un adulte. Elle provient de plusieurs causes ; de l'œdème inflammatoire des enveloppes du testicule, mais surtout du gonflement de la glande elle-même et d'un *épanchement* dans la tunique vaginale. Cet épanchement est très-fréquent ; nous le croyons de règle dans le premier mois ; plus tard, il

peut disparaître; des adhérences se font entre les deux feuillets de la séreuse, ne laissant persister, tout au plus, que quelques espaces étroits où s'enkyste un peu de liquide. L'épanchement, même au début, est, du reste, peu abondant et ne dépasse guère 30 à 40 grammes; il est d'un jaune verdâtre et se prend en masse par l'adjonction de quelques gouttes d'acide nitrique. Il s'agit là d'une vaginalite véritable.

L'augmentation de volume est dûe, surtout, au gonflement de la glande que la tuméfaction, d'ailleurs, n'atteint pas également dans toutes ses parties : les altérations siégent plutôt dans l'épididyme; cependant, il nous faut faire des réserves et nous devons dire de préférence, — les altérations apparentes, — car, si l'examen clinique ne permet souvent de reconnaître aucun gonflement, aucune induration du testicule, nous avons trouvé ce dernier très-sérieusement envahi dans les quatre cas où l'examen anatomique de l'organe a été pratiqué. Quoi qu'il en soit, c'est le gonflement de l'épididyme qui domine dès l'abord; il en est ainsi, du moins, dans huit de nos observations; deux seules font exception; encore devons-nous remarquer que leur origine traumatique leur mériterait une place à part.

La tuméfaction est progressive, surtout pendant les cinq premiers jours. Le volume de l'épididyme est alors considérable et l'emporte parfois du double sur celui du testicule. On dirait d'une épidydimite franche, et cela d'autant plus que le gonflement est général, régulier, et que la surface de l'organe n'offre aucune des bosselures et des saillies caractéristiques du tubercule chronique. M. Duplay avait déjà fait cette remarque qui, du reste, est capitale. Dans les jours qui suivent, la tumeur peut rester stationnaire, diminuer même légèrement ou grossir encore, mais d'une manière insensible, jusqu'au moment où sa surface commence à se soulever çà et là et à dessiner.

sous la peau, des élevures, siége d'un prochain abcès

C'est encore une des caractéristiques de nos orchites tuberculeuses que cette suppuration rapide. Dès le vingt-cinquième jour, dans la plupart des cas, l'abcès pointe sous les téguments, et avant le trentième, il s'ouvre spontanément, si le chirurgien ne l'a déjà ponctionné. Une seule fois, nous n'avons pas vu se former la collection purulente : il est vrai que le malade a quitté nos salles au bout de dix-huit jours. Dans quatre cas, la suppuration s'est faite en trois semaines; en quatre semaines, dans deux autres; enfin, dans deux de nos observations, elle en aurait mis un peu plus de huit. Immédiatement après l'ouverture de l'abcès, du pus crémeux et bien lié s'écoule au dehors et parfois l'incision se cicatrise rapidement après l'évacuation du foyer. Mais, presque toujours, une fistule persiste, qui livre passage à de la sérosité grumeleuse.

Peut-être semblons-nous dire que le testicule est toujours primitivement sain et que cette orchite est, pour l'organe, la première manifestation de la tuberculose. De fait, nous pensons qu'il en est ordinairement ainsi et le jeune âge des lésions tuberculeuses dans certains testicules castrés autorise notre opinion. Mais nous ne saurions être absolus et, cela, pour plusieurs causes : d'abord, il nous arrive si souvent d'appeler, nous-mêmes, l'attention des malades sur des noyaux caséeux ignorés jusque là, que la valeur des renseignements fournis par ces malades devient fort contestable; ensuite, il est fort raisonnable de croire qu'une poussée suraiguë peut se faire dans une glande où, jusqu'alors, le tubercule s'était déposé à froid, enfin, — et cet argument nous dispensait des précédents, — nous avons recueilli un fait où les lésions antérieures du testicule ont été mises hors de doute. Il s'agit d'un malade dont l'observation sera transcrite plus loin et dont les pièces anatomiques, — testicule, prostate et reins,— sont représentés dans notre planche II

Entré dans le service de M. Verneuil pour des accidents multiples de scrofule, il est pris tout-à-coup des symptômes caractéristiques de l'orchite tuberculeuse : douleur très-vive, rougeur du scrotum, gonflement généralisé des bourses. Un épanchement se fait dans la tunique vaginale, assez abondant pour empêcher la palpation de l'organe. Les antécédents du malade et son état actuel, — tubercules dans l'autre testicule, gonflement de la prostate, cystite purulente, hématuries répétées, — nous permettent de porter hardiment le diagnostic. Il meurt. Nous pensions trouver le testicule criblé de granulations grises, mais il n'en était rien. L'épididyme était le siége de foyers caséeux anciens, le testicule, en partie fibreux, présentait çà et là des nodules d'un blanc de lait désignés sous le nom de « fibrômes atrophiques » ou de « granulations de guérison ; » dans la glande, il n'y avait nulle trace d'altérations récentes. — Mais, d'autre part, la séreuse était recouverte d'un exsudation fibrineuse abondante sous laquelle se dessinaient des lacis vasculaires nombreux ; les deux feuillets que des néomembranes unissaient déjà en certains points, étaient séparés, en d'autres, par un épanchement de sérosité jaunâtre. Les symptômes observés avaient pour cause une véritable vaginalite tuberculeuse.

Mais — ces réserves faites — le tableau que nous présente l'orchite tuberculeuse nous a paru toujours uniforme et ce n'est guère que par d'insignifiants détails que diffèrent nos observations. Elles sont au nombre de 15 : 10 nous sont personnelles ; 2 proviennent de M. Duplay, qui les publia en 1860 ; 2 nous sont fournies par notre ami M. Chenet, qui les a recueillies dans le service de M. Panas, et 1 dernière, la plus intéressante, nous a été communiquée par notre collègue à l'Ecole pratique, M. Peyrot, qui avait observé le malade avec M. le professeur Dolbeau.

Ces observations nous démontrent que l'orchite tuber-

culeuse est le plus fréquente de 20 à 35 ans : un seul de nos malades avait dépassé cet âge, et chez lui, c'est à 51 ans que l'affection se déclara. Le plus souvent, elle se développe sans cause déterminante; nous la voyons naître spontanément dans 7 cas ; dans un 8e, elle est survenue chez un individu atteint de blennorrhée chronique, de rétrécissement, et opéré d'un paraphimosis : la marche de la douleur et du gonflement qui, du cordon, gagnèrent l'épididyme, nous ont prouvé que c'est bien à cette cause qu'il fallait rapporter l'orchite. Dans une 9e et dans une 10e, le doute encore ne saurait être possible : l'orchite fut provoquée par une violente contusion des bourses.

Nous n'avons jamais vu l'orchite débuter, à la fois, dans les deux testicules ; mais la glande restée saine peut se prendre plus tard, et, si nous n'en trouvons que trois cas dans nos observations, c'est que les circonstances permettent rarement de suivre les malades. Or dans ces cas, — et ce fait nous semble important — c'est la tuberculose chronique d'emblée qui envahit le second testicule. Enfin, pour ce qui est de la diathèse, nous répéterons ce que nous disions dans l'étiologie générale : l'orchite est souvent la première manifestation de la tuberculose et paraît se cantonner parfois dans le testicule, sans tendance à la généralisation. C'est ainsi que six de nos malades étaient bien portants d'ailleurs; deux avaient peut-être une tuberculose commençante ; chez un autre, elle était bien caractérisée, et un 9e est mort phthisique sous nos yeux.— Nous ajouterons que, presque toujours, le cordon est atteint ainsi que la prostate et les vésicules séminales.

Voici d'ailleurs un tableau qui résume dix de nos observations :

TABLEAU

RÉSUMANT DIX OBSERVATIONS

D'ORCHITES TUBERCULEUSES

ORCHI

SOURCES.	AGE.	ÉTAT DU POUMON.	CAUSES.
I. Dolbeau et Peyrot.	30 ans.	Rien aux poumons. — Santé vigoureuse.	Sans cause.
II. Personnelle.	35 ans.	Tuberculose? — Mal de Pott.	Id.
III. Personnelle.	28 ans.	Rien aux poumons. — Santé douteuse.	Id.
IV. Personnelle.	32 ans.	Tuberculose à son début.	Id.
V. Duplay.	20 ans.	Rien aux poumons. — Bonne santé.	Id.
VI. Personnelle.	25 ans.	Tuberculose certaine.	Choc violent.
VII. Personnelle.	27 ans.	Rien aux poumons. — Bonne santé.	Id.
VIII. Duplay.	24 ans.	Rien aux poumons. — Santé douteuse.	Sans cause.
IX. Personnelle.	51 ans.	Pas de tuberculose. — Bonne santé.	Id.
X. Personnelle.	23 ans.	Tuberculose commençante.	Blennorrhée chronique.

ULEUSES.

INALITE.	[illegible] Testicule et épididyme.	[illegible]	[illegible]
panchement.	Épididyme et testicule droit. — Glande gauche prise pour tout.	[illegible] — [illegible]	[illegible]
ement assez t le 10e jour.	Épididyme droit.	[illegible]	[illegible]
panchement.	Épididyme et testicule gauches.	[illegible]	[illegible]
Id.	Épididyme et testicule droits.	[illegible]	[illegible]
Id.	Id.	[illegible]	[illegible]
anchement.	Id.	[illegible]	[illegible]
panchement.	Épididyme et testicule gauche. — Glande droite prise consécutivement.	[illegible]	[illegible]
anchement.	Testicule et épididyme droits.	[illegible]	[illegible]
Id.	Épididyme droit.	[illegible]	[illegible]
de noté.	Id.	[illegible]	[illegible]

II

Tubercule du testicule.

Le tubercule du testicule est une affection à marche essentiellement chronique. Elle peut succéder à une orchite tuberculeuse ou survenir d'emblée. Ce dernier mode de début est le plus fréquent, mais nous ne saurions dire dans quelles proportions, et si, au premier abord, on est tenté de croire l'orchite tuberculeuse exceptionnelle, c'est qu'elle est méconnue : le malade n'entre guère à l'hôpital que lorsque la douleur a déjà disparu et, quand le chirurgien tient compte des renseignements qu'on lui donne, il suppose souvent une erreur d'observation: il note bien la douleur, la rougeur et le gonflement rapide, mais il indique ces points comme des détails sans importance et auxquels il ne faut prêter qu'une foi médiocre. Aussi, depuis que notre attention est appelée sur l'orchite tuberculeuse, nous en avons trouvé de bien nombreuses traces dans les observations anciennes. Quoi qu'il en soit, nous avons constaté, sept fois, ce mode de début sur 25 cas de tuberculisation des organes génitaux.

Entre la forme chronique d'emblée et l'orchite tuberculeuse, il existe de nombreuses variétés intermédiaires: à la suite d'un effort, d'une marche forcée, d'un froissement du testicule se développent, surtout chez des individus atteints de blennorrhée rebelle et de retrécissement, une tuméfaction légère du testicule, un peu de douleur et parfois de la chaleur, une coloration rosée du scrotum. Je me rappelle avoir observé, il y a quatre ans, deux cas de ce genre dans le service de mon maître, M. le professeur Broca. Il s'agissait de jeunes gens de 17 ans atteints de chaude-pisse; un gonflement douloureux à la pression se fit vers l'épididyme. On pensait à une orchite bénigne :

M. Broca soupçonna une tuberculisation génitale et son opinion ne tarda pas à être confirmée.

Quelquefois ce n'est pas au niveau de la glande spermatique que l'on trouve les premiers signes de la tuberculisation génitale. Elle peut envahir, d'abord, la prostate et les vésicules séminales, ou même la vessie et les reins et nous avons vu déjà que, dans quelques cas exceptionnels, les altérations se sont cantonnées longtemps dans un de ces organes avant de se développer dans le testicule. Godard nous cite un fait dans lequel la tuberculose de la prostate précéda de 6 ans la dégénérescence épididymaire. Le mode du début est alors modifié et nous devons décrire une période prodromique qui, pour un observateur sagace, ne manque pas d'importance. De nombreux auteurs — Dufour, Ricord, M. Dolbeau et M. Guyon, plus récemment M. Mougin, MM. Barnier et Védrine — ont beaucoup insisté sur les écoulements uréthraux désignés par Ricord sous le nom de « blennorrhagie tuberculeuse. » Mais il faut, nous semble-t-il, en distinguer deux espèces et, comme les hématuries que nous étudierons plus tard, les diviser en deux catégories : les écoulements prodromiques qui seuls nous occuperont maintenant et les écoulements purulents de la tuberculose confirmée.

Les écoulements précurseurs de la tuberculisation génitale s'observent assez fréquemment et, avec Barnier et Mougin, nous pourrions citer plusieurs cas où la dégénérescence épididymaire survint chez des individus atteints, depuis longtemps déjà, de blennorrhées rebelles. Ces blennorrhées, du reste, ont des caractères spéciaux : elles succèdent de très-près à leurs causes présumées et, si leur apparition est prompte, leur disparition est fort rapide aussi ; elles cèdent au moindre traitement, mais le moindre prétexte les ramène. Elles sont, d'ailleurs, peu douloureuses et le malade accuse seulement de la cuisson au passage de l'urine, du ténesme vésical, un peu de dysurie

et une vive sensibilité au cathétérisme si, par hasard, on le pratique. Ce point serait important : Barnier raconte, dans sa thèse que M. Dolbeau put prédire une tuberculisation prochaine du testicule, par cela seul que chez un malade affecté d'écoulements uréthraux fréquents, la sonde éveilla de la douleur à son passage au niveau du col de la vessie. Or, peu de jours après, ce pronostic hardi se vérifia.

Ces faits ont donné lieu à des interprétations différentes : les uns, comme autrefois Ramsden, comme MM. Mougin et Richet à notre époque, prétendent que ces écoulements sont une cause de tuberculisation génitale. Qu'ils soient virulents ou qu'un rétrécissement les provoque, ils déterminent une irritation continuelle qui trouble la nutrition des organes voisins et les met en état d'opportunité morbide. Aussi, fidèles à cette théorie ces auteurs proposent-ils, comme premier traitement du tubercule du testicule, le traitement de l'affection uréthrale et plusieurs de leurs observations paraissent confirmer cette manière de voir. Il est d'autres chirurgiens qui disent avec Barnier : mais non ! ces écoulements sont symptomatiques ; ils ne sont point cause, ils sont l'effet de la tuberculisation ; la muqueuse uréthrale, comme tout l'appareil génito-urinaire, est devenue fort susceptible et, de même que dans le poumon des bronchites suspectes précèdent l'éruption des nodules miliaires dans l'épaisseur du parenchyme, de même ces uréthrites prodromiques vous sont un signe du mauvais état local de l'appareil et annoncent l'envahissement prochain des organes génitaux. Enfin d'autres auteurs, à l'exemple des précédents, considèrent aussi ces écoulements comme symptomatiques, mais ils adaptent ce signe à une altération bien déterminée : le développement de la granulation grise dans la région prostatique de l'urèthre. Telle est l'opinion de M. Dolbeau ; elle a, sur les autres, l'avantage de s'appuyer sur des autopsies et

M. Guyon nous rapporte l'observation d'un individu sur l'urèthre duquel on constata des granulations vers la région prostatique. Or pendant la vie on avait noté du ténesme vésical et des écoulements.

A côté de ces faits il faut signaler quelques prodromes assez fréquents et qui semblent dus aux mêmes lésions de l'urèthre. Il existe parfois de l'éréthisme génital : les érections sont fréquentes et suivies de rapides éjaculations; on note des pollutions nocturnes, une véritable spermatorrhée et le malade peut se permettre un coït plusieurs fois répété. Ne doit-on pas expliquer cette exagération fonctionnelle par l'excitation permanente que provoque, dans les organes génitaux, la présence des granulations?

L'hématurie est certainement plus rare; comme la blennorrhée elle peut être précoce et dans une thèse intéressante mais trop rapide, M. Stapfer s'occupe de cette hématurie prodromique. Il démontre qu'elle est parfois un symptôme précurseur de la tuberculose génitale. Le sang provient de sources différentes : de la vessie, des uretères, mais surtout du rein; sa progression dans les canaux excréteurs de l'urine provoque, dans certains cas, de la dysurie et des coliques hypogastriques; un petit caillot s'est formé et agit comme le ferait un calcul engagé dans les uretères. Le diagnostic est alors fort obscur et l'on comprend l'erreur où sont tombés des chirurgiens de premier ordre. Dans un cas semblable M. Verneuil crut à un calcul; M. Guyon commit la même faute. La marche de la maladie vint, plus tard, les tirer d'embarras.

Quel que soit du reste le mode de début de la tuberculose génitale, qu'elle succède à une orchite, que des dépôts caséeux s'accumulent dans la glande sans douleur et sans réaction inflammatoire ou que nous ayons affaire à une forme intermédiaire, qu'elle survienne enfin après une uréthrite symptomatique ou un pissement de sang, cette

tuberculose, lorsqu'elle est établie, nous offre un tableau clinique peu varié : l'affection est, presque toujours, unilatérale à son début ; les téguments des bourses, parfois distendus par un hydrocèle, glissent facilement sur la tumeur due au gonflement de la glande tout entière, ou plus fréquemment de l'épididyme seul. L'épididyme est, d'ailleurs, uniformément ou partiellement envahi. Dans le premier cas, il présente ça et là des noyaux de la grosseur d'un pois, d'une noisette, d'une amande qui siégent soit dans le corps, soit, plus fréquemment, au niveau de la tête ou de la queue de l'organe. Ils sont, d'abord, de consistance ligneuse et se limitent par un bord net, une sorte de bourrelet dans les tissus environnants encore sains dont ils se distinguent facilement par la dureté et l'absence d'élasticité.

Lorsque, au contraire, l'épididyme est uniformément envahi dès l'abord, son volume est en général considérable et l'emporte de beaucoup sur celui du testicule. Il ressemble à un demi-cylindre bosselé par place qui entourerait les 2/3 ou les 3/4 de la circonférence de la glande ; les deux extrémités de ce demi-cylindre sont plus arrondies, plus renflées que le milieu du corps, d'où se détache le canal déférent noueux et induré. La surface de la tumeur est irrégulière, mais, dans certains cas, les saillies ne se dessinent que vaguement, du moins dans les premiers temps. Le testicule proprement dit peut rester souple et de volume normal, mais il n'est pas rare de sentir une résistance bien nette et quelques nodosités vers le corps d'Higmorhe, sur les limites de l'épididyme ; seulement, pour le reconnaître, il faut une palpation attentive. Dans certains cas, épididyme et testicule se prennent simultanément ; ils grossissent, se confondent en une masse unique plus volumineuse que le poing d'un adulte. Les diverses parties ne sauraient en être isolées ; cependant le testicule forme, en avant, une tumeur lisse et arrondie, tandis que, en arrière, l'épididyme présente une sorte de rebord soulevé ça et là

par des saillies irrégulières. Nous avons publié un exemple de ce genre dans la *Revue photographique des hôpitaux.*

Nous ne reviendrons que sur l'un des symptômes que nous venons d'énumérer ; je veux parler de l'hydrocèle. Elle est encore assez fréquente ; aussi ne comprenons-nous guère que M. Alfred Fournier la nie et que M. Fossard ne l'ait jamais rencontrée. Sur un relevé de 60 observations, nous l'avons trouvée 23 fois ; elle faisait défaut 37 fois. C'est aussi la même proportion, environ 1/3 des cas, qui existe dans les faits qui nous sont personnels. Nous croyons donc que si l'hydrocèle n'est pas rare dans la tuberculose chronique, elle n'y est cependant pas de règle comme dans l'orchite tuberculeuse. Il faut, d'abord, tenir compte de l'époque de l'examen, car tel épanchement, même volumineux, peut disparaître sous l'influence d'une poussée inflammatoire qui déterminera l'adhérence, du moins partielle, des deux feuillets de la vaginale. A peine quelques petites quantités de liquide enkystées persisteront, en certains points.

Les tubercules du testicule restent longtemps stationnaires : ils se développent, parfois, d'une manière tellement insidieuse que les malades en ignorent l'existence ou ne les découvrent que par hasard. M. Castier décrit ces formes indolentes qui, d'après M. Gosselin, surviendraient surtout dans l'âge mûr ; mais M. Giraldès a reconnu qu'elles s'appliquent aussi aux très-jeunes enfants. Nous les avons observées chez deux de nos malades dont l'un avait 17 ans et l'autre 36. Le plus souvent, le processus est autre: une douleur lente et sourde naît dans la glande qui devient sensible et difficile à manier ; elle gonfle et des indurations se forment ou s'accroissent et se multiplient si elles existaient déjà. Plus tard, il se fait une poussée légère, souvent bien lente à venir, et l'abcès se collecte. Le premier jour, le pus qui s'écoule est épais, puis on voit suinter par l'orifice un liquide

séreux qui tient en suspension des grumeaux plus ou moins abondants ; cependant, le matin, lorsqu'on comprime la tumeur, un pus verdâtre, accumulé pendant la nuit, s'écoule par le trajet fistuleux. Autrefois, Bérard avait prétendu que le liquide séreux, parfois gluant, qui s'écoulait des orifices, empesait le linge comme le sperme et augmentait de quantité dans l'orgasme vénérien; d'ailleurs, un examen direct lui aurait démontré l'existence, dans ce liquide, de spermatozoïdes en grand nombre. M. Bouisson est moins affirmatif; il croit ces faits fort rares; une fois cependant il aurait constaté la présence des animalcules. Quant à Bauchet, ses recherches ont toujours été négatives : jamais il n'a trouvé de spermatozoïdes dans le pus ou la sérosité qui provient des foyers tuberculeux.

Rien n'est plus variable que l'époque où les dépôts tuberculeux se ramollissent. Dans l'orchite tuberculeuse la suppuration s'est toujours montrée avant la huitième semaine. Mais, dans les formes chroniques, elle est beaucoup moins rapide et, s'il arrive que la tumeur s'abcède dès le cinquième ou le sixième mois, ces cas sont assez rares ; dans notre relevé, on pourra se convaincre que c'est, le plus souvent, vers la fin de la première année. Parfois même, la suppuration est beaucoup plus tardive et nous avons recueilli des observations où, dans le cours de la deuxième et même de la troisième année, les noyaux épididymaires étaient encore résistants. Rien n'est aussi plus variable que le mode d'évolution des fistules; elles peuvent s'ouvrir en tous points à la surface du scrotum, mais, dans la majorité des cas, c'est dans le segment inférieur et postérieur, celui qui correspond à l'épididyme. Elles siègeraient en avant et en haut qu'il ne faudrait pas en inférer pour cela seul que la fistule pénètre dans le testicule, car on doit tenir compte des inversions de la glande qui sont loin d'être exceptionnelles. — Une fois établi, le trajet peut persister toujours; il reste unique ou parfois d'autres se

forment à côté de lui : il s'en fait ainsi quatre ou cinq qui suppurent jusqu'à la mort de l'individu.

Mais, parfois, le processus est tout autre : lorsque le dépôt tuberculeux a été évacué, si de nouveaux dépôts ne se produisent pas, ou si des foyers voisins ne s'ouvrent pas dans le premier, des bourgeons charnus tapissent la paroi, comblent la cavité qui s'oblitère ; à la place de la caverne se forme un noyau fibreux ; le trajet fistuleux donne naissance à un cordon qui se rétracte et, attirant la cicatrice cutanée, détermine ces dépressions en entonnoir que nous avons étudiées déjà. C'est là une des *terminaisons* du tubercule du testicule, mais ce n'est point la seule et nous allons, maintenant, passer en revue les divers cas que l'on observe.

L'épididyme et le testicule sont complétement envahis ; il n'y a pas alors de guérison possible ; les fistules ne sauraient se tarir et la glande dégénérera tout entière, mais, le plus souvent, le malade meurt auparavant, miné par une fièvre hectique ou emporté par quelque complication. — L'épididyme et le testicule sont bien atteints, mais pas dans leur totalité ; les noyaux caséeux sont entourés de tissu sain ou même s'enkystent dans des lamelles fibreuses de formation nouvelle. C'est alors que la caverne peut se cicatriser et, si des poussées inflammatoires ne se font pas dans les parties environnantes, si des dépôts nouveaux n'infiltrent pas la glande, on aura une guérison durable. Nous avons, sur ce point, une observation bien remarquable : un cantonnier de 52 ans entre dans le service de M. Verneuil, pour une obstruction intestinale ; il a toujours été vigoureux, ne tousse pas, n'a jamais craché de sang. Ses antécédents et ceux de sa famille sont bons. Il y a 17 ans, survient un gonflement indolore de l'épididyme, un abcès se développe, et M. Desprès (le père) l'ouvre, à Bicêtre ; la cicatrisation est assez rapide, mais quelques mois après, abcès nouveau qui laisse une fistule

rebelle ; au bout d'un an et demi cependant, elle finit par se tarir; or, depuis cette époque, la guérison du testicule a été complète. Le malade a eu des suppurations longtemps prolongées autour du rectum, mais rien dans la glande spermatique. Il s'agissait bien de tubercule, car notre homme est mort de son obstruction et l'autopsie dont les résultats sont consignés au début de ce travail, nous a démontré l'existence de foyers cicatrisés dans l'épididyme et de granulations fibreuses, en grand nombre, dans le testicule.

Nous pourrions ajouter à cette observation celle d'un homme de 35 ans, entré dans le service de M. Labbé pour y être soigné d'une entorse. Il eût, il y a de cela 12 ans, des tubercules suppurés de l'épididyme gauche ; plus tard la glande droite s'est prise à son tour ; mais la santé de notre homme est restée excellente et, s'il conserve des noyaux durs et résistants infiltrés dans l'épididyme, il y a onze ans que sa fistule est oblitérée et il ne s'est point fait de poussée nouvelle. — Ce sont ces cas qui, joints à ceux de Cruveilhier, de Ricord, de Tillaux, de M. Bouisson, nous permettent de considérer comme trop assombri le tableau tracé par Dufour. Certainement, lorsqu'un testicule est atteint il y a toujours lieu de craindre l'envahissement de l'autre testicule; certainement l'affection se propage au canal déférent et à la prostate, une généralisation peut se faire, et l'on doit redouter les abcès du rein, les suppurations périrectales, la péritonite chronique et les méningites tuberculeuses, les caries osseuses et les tumeurs blanches, la phthisie pulmonaire. Mais ces terminaisons ne sont pas fatales, et, dans certains cas, la vie se prolonge sans autre inconvénient qu'une destruction partielle de l'épididyme et, le plus souvent, un affaiblissement très-marqué des désirs vénériens. Pour peu que les deux glandes soient atteintes, les voies spermatiques se sont oblitérées et, si une certaine quantité de liquide sé-

minal est encore secrétée, elle ne peut franchir le canal déférent; la substance accumulée dans les vésicules ne contient pas de spermatozoïdes : l'individu est stérile s'il n'est encore complétement impuissant. Les injections à la térébenthine, pratiquées par M. Gosselin, dans les épididymes tuberculeux ne laissent subsister aucun doute à cet égard.

A coté de ces formes *bénignes* de Velpeau et de Vidal de Cassis — *tuberculose localisée* de Cruveilhier — il existe des formes graves, à généralisation rapide. Pendant que les tubercules des testicules évoluent de la sorte, de profondes altérations peuvent se faire dans d'autres organes et se manifester par des symptômes importants. La prostate et la portion de la muqueuse uréthrale qui traverse cette glande, les vésicules séminales, la vessie, les uretères et les reins dégénèrent souvent et nous avons déjà vu que leur envahissement détermine, au début de l'affection, de la dysurie et du ténesme vésical, des écoulements uréthraux de la spermatorrhée et parfois des hématuries. Nous avons même divisé les écoulements uréthaux et les hématuries en deux classes, suivant que ces accidents étaient précoces — nous n'avons encore étudié que ceux-là — ou suivant qu'ils apparaissaient dans une période avancée de la tuberculisation génitale. C'est de cette dernière catégorie que nous allons nous occuper maintenant.

La tuberculisation des organes génito-urinaires autres que le testicule et le canal déférent, a des symptômes qui lui sont propres : on constate directement les lésions de quelques-uns d'entre eux et l'exploration par le toucher rectal de la prostate et des vésicules est absolument de règle pour peu qu'un examen veuille être consciencieux. Mais il n'est pas toujours très-facile de se rendre un compte exact de l'état de la prostate et l'analyse des sensations qu'éprouve le doigt est parfois délicate : la glande est-elle unie ou bosselée, dure ou de consis-

tance normale, petite, moyenne ou volumineuse? L'apprentissage est assez long et l'on commence par s'y tromper, car, pour reconnaître une prostate malade, il faut avoir, auparavant, une notion précise de la prostate saine. Pour nous, nous croyons pouvoir dire que la prostate est saine lorsqu'elle se confond presque avec les tissus qui l'entourent; on la délimite alors avec peine, encore n'est-on pas toujours sûr des bornes qu'on lui trace; elle est élastique et fuit facilement devant l'exploration. Au contraire la prostate est malade lorsque, chez un adulte, on la sent nettement; lorsque le doigt peut déterminer ses contours et, grâce à leur résistance, les isoler des tissus environnants.

Dans la tuberculose du testicule quel est donc l'état de la prostate et que nous donne le toucher rectal? Rien quelquefois; la prostate paraît saine; mais cela est rare et pour y croire certainement, il nous faudrait les pièces sous les yeux. Non pas qu'on ne cite des autopsies probantes, mais ces faits ne sont pas fréquents et nous devons nous rappeler les observations de Vidal de Cassis; d'après lui, la tuberculisation commence souvent du côté de la face uréthrale; celle-ci peut être profondément altérée par des tubercules ramollis tandis que la face rectale n'offre pas encore de lésions perçues au toucher; dans ces cas, la tuberculisation de la prostate ne se trahira, pendant quelque temps, que par des signes de cystite du col; le toucher sera négatif à ce moment. Mais, plus tard, il n'en sera plus ainsi et M. Gosselin a bien raison d'insister sur le renouvellement fréquent du toucher, car des tubercules latents ou encore ignorés, s'accroissent et deviennent appréciables. En général, dès la première exploration on trouve déjà des lésions prostatiques: la glande est plus volumineuse et cet accroissement porte tantôt sur l'organe tout entier, tantôt sur un seul lobe, et le plus souvent sur celui qui correspond au testicule le plus

atteint, mais sans règle bien absolue à cet égard. Plusieurs auteurs ont contesté cette augmentation de volume. Béraud et Delfau, dans leur thèse, prétendent même qu'on ne l'observe jamais. Nous affirmons qu'elle est très-fréquente, mais nous ajouterons, avec Cruveilhier, que parfois la prostate est de grosseur normale, parfois même de volume moindre ; il s'agit alors d'un processus ultime : des foyers caséeux se sont évacués, du tissu fibreux s'est formé et la rétraction cicatricielle est venue qui a déterminé l'atrophie de la glande.

Sa consistance, d'ailleurs, ne varie pas moins que son volume ; elle n'est plus élastique mais elle semble « injectée au suif » pour me servir de la comparaison de M. Richet. Pour peu que le doigt pénètre profondément, il sent comme une sorte de V dû à la convergence des deux vésicules séminales, elles-mêmes fort résistantes et qui paraissent s'enfoncer dans la prostate. Leur surface n'est pas lisse et l'on constate des bosselures indurées, des dépressions et des saillies, des nodosités comme on en trouve sur l'épididyme. La pression, à ce niveau, est douloureuse lorsqu'il se déclare quelques poussées inflammatoires. La glande se tuméfie, un abcès se forme qui, dans certains cas, prend un grand développement ; il proémine dans l'ampoule rectale qu'il obstrue en partie, et le doigt ne parvient pas à le contourner pour arriver jusqu'aux vésicules. Tout récemment, nous avons observé un fait de ce genre dans le service de M. Verneuil. La prostate avait le volume d'un gros œuf ; elle refoulait la paroi du rectum et gênait le passage des matières fécales. La tumeur était hémisphérique, fluctuante et très-douloureuse au toucher. Le surlendemain, elle était moins tendue, moins volumineuse ; au lieu d'être arrondie, elle présentait, au centre, une dépression entre les deux lobes de la prostate. Cet affaissement coïncidait avec une abondante évacuation de pus par le méat : l'abcès s'était ouvert dans l'urèthre.

Les lésions de la muqueuse uréthrale, de la vessie et des reins ne sont point accessibles, comme celles de la prostate, à un examen direct ; mais des symptômes spéciaux nous les révèlent. Tous les phénomènes de cystite du col que nous avons décrits dans la période prodromique, se retrouvent ici : ténesme, dysurie, rétention d'urine. Nous devons rappeler encore les écoulements uréthraux. Mais ils diffèrent de ceux que nous connaissons : ce sont de véritables écoulements de pus qui contrastent singulièrement avec l'absence complète de tout symptôme inflammatoire du côté du canal; c'est de « la fumée sans feu » comme disait Magendie. Cependant des erreurs ont été commises et M. Fournier nous raconte qu'une suppuration de cette nature, d'ailleurs accompagnée de cystite et coïncidant avec un gonflement douloureux de l'épididyme, fut prise pour une blennorrhagie. Ce pus a pour origine quelques clapiers profonds creusés dans l'épaisseur de la prostate ; il peut aussi provenir de la vessie et du rein; il s'écoule pendant la miction et l'urine en laisse déposer une couche épaisse dans le vase. Les altérations de la muqueuse rendent le catéthérisme douloureux : la sonde s'engage dans des fausses routes ; elle pénètre parfois dans des ouvertures d'abcès, dans des fistules borgnes, dans des cavernes prostatiques et, lorsqu'on la retire, elle ramène une matière blanchâtre semblable à de la bouillie. Cet état de l'appareil génito-urinaire nous explique les hématuries de cette période : on ne doit pas les confondre avec les hématuries précoces provoquées par des fluxions. Ici des ruptures de vaisseau se font dans les cavernes et à la surface des membranes pyogéniques ; les capillaires se déchirent sur les bourgeons charnus et l'hémorrhagie survient. Il nous est arrivé, dans des autopsies, de rencontrer sur la muqueuse vésicale épaissie des suffusions sanguines et des épanchements dont elle était certainement l'origine. Du reste, que le sang provienne de l'urèthre ou

de la vessie, des uretères ou des reins, le mécanisme de l'hémorrhagie est toujours le même. Nous ajouterons seulement que lorsque l'hématurie est uréthrale ou prostatique elle peut se produire en dehors de la miction.

A ce moment, la situation du malade est souvent lamentable ; la fonte des tubercules détruit, chaque jour, quelques lambeaux de l'appareil génito-urinaire ; les abcès se vident par des fistules dont le scrotum et le périnée sont criblés. La prostate n'est plus qu'une coque fibreuse ; le col vésical envahi par la dégénérescence se détruit, et l'urine s'accumule dans les cavernes dont est creusée la glande ; puis, goutte à goutte, elle s'écoule par le méat ou par les orifices fistuleux dont le nombre est souvent considérable. Mougin en a compté jusqu'à onze et l'un de ceux-là s'ouvrait simultanément dans la vessie et dans le rectum. Depuis longtemps du reste, la suppuration prolongée affaiblissait l'organisme ; la fièvre hectique s'allume et la mort survient par épuisement si quelque complication viscérale, diarrhée profuse, méningite, tuberculose pulmonaire, pleurale ou péritonéale, accidents aigus de pyélo-néphrite tuberculeuse n'ont pas enlevé précipitamment le malade.

III.

Du fongus tuberculeux.

On a réuni, sous le nom peu scientifique de *fongus du testicule*, un certain nombre de lésions fort différentes et qu'il faut à tout prix séparer. En 1853 déjà, Deville réclamait ardemment cette réforme ; elle n'est pas, aujourd'hui, moins urgente, car il ne se passe pas d'année où nous ne voyons publier quelque thèse sur le « fongus bénin du testicule. » Ne devrions-nous pas, une bonne fois, rompre hardiment avec cet usage dont le seul résultat est

de rendre obscurs des accidents ou des complications qui, sans cela, rentreraient dans le cadre nosologique ordinaire? Le fongus du testicule rassemble, sous un même titre, des lésions traumatiques, syphilitiques et tuberculeuses. La classification étiologique est violée au profit de ressemblances et d'aspects extérieurs, d'ailleurs assez douteux, car, entre la hernie du testicule recouvert de son albuginée et l'élimination pure et simple des tubes séminifères, où donc est l'analogie? Il n'est que temps de retoucher, à ce point de vue, nos traités de pathologie. L'article « *fongus* » disparaîtra comme affection spéciale et les lésions disparates que l'on a si arbitrairement rapprochées, pour en faire une unité morbide, doivent réintégrer leur place naturelle. Elles seront décrites comme complications, les unes de certaines violences extérieures, d'autres de l'orchite syphilitique, d'autres enfin du testicule tuberculeux. C'est ce que nous allons faire dès maintenant pour notre propre compte, et du « fongus bénin du testicule, » qui englobe à la fois le fongus traumatique, le fongus syphilitique et le fongus tuberculeux, nous détachons la part qui nous revient, c'est-à-dire le *fongus tuberculeux*.

Encore faut-il remarquer combien cette mesure est insuffisante : le fongus tuberculeux renferme lui aussi des lésions distinctes qui mériteraient chacune un nom particulier et une histoire à part. Les auteurs, en confondant ces lésions sous un même titre, ont aussi confondu leurs symptômes, et le pêle-mêle est tel qu'on dirait d'un chapitre de pathologie juxtaposant dans une même description les maladies les plus dissemblables, l'emphysème et la pneumonie, par exemple, l'arthrite sèche et la tumeur blanche. En effet, la lecture attentive des observations nous démontre que le fongus tuberculeux ne saurait former un groupe naturel; il comprend trois sortes d'accidents qui n'ont entre eux de commun que de survenir dans le cours

d'une tuberculisation du testicule. Le premier consiste dans une hernie du testicule au travers de ses enveloppes ; le deuxième, dans l'élimination des tubes séminifères par une ulcération de l'albuginée ; le troisième dans une production exagérée de bourgeons charnus qui, d'un foyer intra-glandulaire, viendront s'étaler au dehors. Si nous devons conserver le mot « fongus tuberculeux » nous le réserverons pour cette dernière variété.

La première de nos variétés, la *hernie* au travers des enveloppes scrotales *du testicule* encore recouvert de son albuginée, n'est bien connue que depuis Deville. Dans un mémoire d'une rare vigueur et dont nous ne saurions trop recommander la lecture, Deville démontre, d'une manière irréfutable, que l'affection décrite par les auteurs sous le nom de fongus, et prise par eux pour un bourgeonnement du parenchyme séminal n'est que l'issue, en dehors des bourses, du testicule proprement dit, sain et revêtu de sa membrane fibreuse. Mais cette membrane s'enflamme et végète; les granulations deviennent exubérantes et le fongus est constitué. Cette thèse est évidemment trop absolue et tous les fongus n'ont pas semblable origine; du moins quelques-uns se développent ainsi, et ce point important reste acquis à la science.

La solution de continuité qui va livrer passage au testicule peut être d'origine traumatique ou gangréneuse : ces faits ne nous regardent pas ; mais le plus souvent elle a la tuberculisation pour cause première. Dans une glande dégénérée—d'ordinaire trois ou quatre mois environ après le début de la tuberculose — une poussée inflammatoire survient, les parties gonflent rapidement et sont très-douloureuses, un abcès se forme qui s'ouvre à l'extérieur, la peau est détruite et laisse une ouverture d'un diamètre variable, parfois assez grande pour que le testicule la franchisse facilement, parfois aussi trop étroite, et ce n'est qu'à la suite d'un heurt, d'une violence

quelconque que la glande apparaîtra avec effort ; encore est-il des observations où l'on voit deux ou trois orifices fistuleux se réunir pour n'en faire qu'un seul, et c'est par cet orifice commun que la hernie s'échappe, totale ou seulement partielle. Deux cas se présentent alors : ou l'albuginée est encore saine, lisse et d'un gris blanchâtre, et l'on ne saurait méconnaître le testicule, ou bien — et ceci est la règle — la membrane fibreuse est déjà altérée. Entourée depuis longtemps par des produits tuberculeux qui l'irritent, au contact de l'air extérieur grâce aux trajets fistuleux, la surface est d'un rose quelquefois un peu jaune, semée de granulations assez rares, « poussant comme à regret, » selon l'expression de Deville. Mais, bientôt, ces bourgeons végètent, leurs bases se réunissent et forment une membrane continue d'où suinte une petite quantité de liquide purulent. La vascularisation en devient plus abondante; cependant il ne s'y fait pas d'hémorrhagie, ce qui est un signe précieux pour distinguer la hernie du cancer ; néanmoins Moutier, Denucé et Godart citent chacun un cas où de fortes hémorrhagies se firent sur la surface granuleuse.

L'ensemble de la tumeur se compose alors : 1° d'une partie encore contenue dans les bourses et qui comprend le canal déférent, envahi ou non par la tuberculose, et l'épididyme noueux, bosselé et creusé de quelque caverne; 2° d'un pédicule étranglé par les bords de l'orifice scrotal; il correspond à l'union du testicule avec l'épididyme; l'anneau du scrotum glisse assez facilement sur lui ; 3° de la tumeur extérieure, le testicule proprement dit, hernié, nous l'avons vu, en partie seulement ou en totalité ; il est d'un volume variable, le plus souvent de la grosseur d'une noix ni plus ni moins qu'un testicule normal, mais il atteint aussi celle d'un œuf de poule. Il n'est point dur, bien que sa consistance soit un peu supérieure à celle du testicule sain. Il n'est que vaguement bosselé ; il est même

exceptionnel de sentir, dans l'épaisseur de l'organe, des noyaux indurés ou des foyers ramollis ; en un mot, dans la plupart des cas le testicule n'est pas dégénéré et n'était le bourgeonnement de l'albuginée nous n'aurions aucune lésion à noter. L'examen anatomique montre les tubes séminifères enroulés et que séparent les travées fibreuses parfois un peu épaissies. Néanmoins des amas caséeux et des granulations tuberculeuses ont été vues par plusieurs observateurs. Les douleurs spontanées, éprouvées souvent au début et lorsque la hernie est en voie de production, cessent et l'on peut aisément manier la tumeur ; cependant, lorsqu'on la serre entre les doigts, le malade accuse cette sensation d'énervement et l'accablement caractéristique que provoque la compression de l'organe sain. Ce sont là tous les symptômes. Que l'on supprime la gêne, la pesanteur, l'inconvénient d'une surface humide et légèrement suppurante qui s'agglutine quelquefois aux pièces du vêtement et la hernie du testicule devient, au demeurant, très-supportable.

D'ailleurs on l'a vu guérir spontanément. Lorsque le malade garde le repos et protége la tumeur pour éviter son irritation incessante, les bourgeons charnus s'organisent à sa surface et forment une membrane cicatricielle. Souvent encore, surtout lorsque l'ouverture des enveloppes est très-large ou que le testicule n'est qu'en partie hernié, il rentre peu à peu, grâce à la rétraction du scrotum et l'orifice d'échappée finit par s'oblitérer. Ce sont là les terminaisons heureuses ; mais si le malade est peu soigneux, s'il continue à marcher la tumeur reste stationnaire, sans tendance à la guérison, ou même la tuberculose, cantonnée jusqu'alors dans l'épididyme, peut gagner le testicule qui grossit, s'abcède et dégénère plus ou moins rapidement : il faut alors recourir à un traitement approprié.

Ce traitement, du reste, variera suivant les lésions actuelles. Et d'abord, qu'on le sache bien, la hernie peut être

prévenue : on doit empêcher par l'incision précoce des abcès, les décollements et la formation de larges ouvertures ; une fois qu'elles existeront, le testicule sera soutenu par des bandelettes qui le maintiendront dans ses enveloppes. Dans tous les cas, on prescrira le repos absolu. Mais la hernie est produite ; alors on essaiera de réduire le testicule, de rapprocher les lèvres de l'ouverture par la suture sèche ou quelqu'autre artifice ; on hâtera la cicatrisation des bourgeons charnus. Si ces moyens échouent, on aura recours à l'opération connue sous le nom de procédé de Syme, et qui consiste en une dissection du scrotum que l'on abaisse et dont on recouvre la tumeur ; c'est au-dessous d'elle que l'on pratique la suture du lambeau du scrotum. Ce n'est que dans les cas, heureusement assez rares, absolument exceptionnels d'après Deville, où le testicule hernié est sûrement tuberculeux, que l'on en viendra au moyen héroïque : la castration. Mais il faudra être deux fois certain que la tuberculisation de l'épididyme a déjà envahi le testicule proprement dit et commence à détruire les tubes séminifères.

Notre deuxième variété de fongus, celle qui consiste dans une expulsion graduelle des tubes séminifères et que nous pourrions appeler *fongus expulsif*, me paraît devoir être rattachée, d'une manière plus intime qu'on ne l'a fait jusqu'à présent, soit aux tubercules du testicule, soit aux violentes inflammations des organes génitaux. On n'insiste nulle part—cependant le fait nous semble capital—sur la nécessité, pour que cette sorte de fongus se produise, d'une altération préalable du parenchyme glandulaire. Une ouverture ulcéreuse ou traumatique existe sur l'albuginée qui se rétracte, nous dit-on, en exprimant peu à peu, mais jusqu'à complète évacuation, la substance du testicule. Il se passe là un fait d'ordre mécanique et rien de plus. Que l'organe soit sain ou qu'il ne le soit pas, dans les deux cas le phénomène sera identique.

Cette explication ne nous satisfait nullement et nous la croyons fausse de tous points. Nous n'en voulons pour preuve que le résultat de l'ancienne méthode de Vidal de Cassis. Cet auteur nous raconte en effet, dans une lecture à l'Académie, lors de la fameuse discussion, soulevée en 1851, par le mémoire de Malgaigne que, dans les orchites douloureuses, il incise l'albuginée et la débride largement. Cette opération, il l'a pratiquée au moins *quatre cents* fois, or jamais il n'a constaté de fongus. C'est qu'il agissait sur des testicules en bon état et simplement atteints d'inflammation franche. Hennequin, dans sa thèse, relate les mêmes faits pour en tirer les mêmes conclusions.

Mais si, d'autre part, nous lisons le petit mémoire de Demarquay sur « la fonte purulente du testicule dans les cas d'orchite chronique, » nous y trouvons quatre observations très-instructives et qui nous ont d'autant plus frappé que nous en avons trouvé d'autres semblables dans les recueils et nous même en possédons une qui nous est personnelle. A la suite de simples mouchetures sur le scrotum, mais ayant probablement intéressé l'albuginée, M. Demarquay a vu s'échapper les tubes séminifères, et la destruction de l'organe a été totale. Or, ici, les testicules étaient malades. Nous ne voudrions pas affirmer qu'ils étaient tuberculeux bien que le titre « d'inflammation chronique » nous y invite un peu, mais du moins ils étaient en fort mauvais état. M. Magnan vient de publier cette année dans la *France Médicale* une observation d'*orchite spontanée* des plus violentes ; le testicule s'est fondu par sphacèle d'abord, mais aussi par expulsion du parenchyme séminal. La castration a été faite ; l'*épididyme était caséeux* ; cette orchite spontanée paraît être une orchite tuberculeuse. Nous adoptons cette manière de voir d'autant plus volontiers qu'en même temps, nous observions un cas assez analogue que nous rapporterons plus loin.

C'est le rapprochement de ces deux ordres de faits : l'ab-

sence de fongus dans les premiers cas et son apparition dans les seconds, qui nous invite à rattacher étroitement notre variété actuelle à un mauvais état du testicule, à de profondes lésions antérieures; voici comment nous comprenons la diversité du processus en présence d'un même accident : l'ouverture de l'albuginée. Et d'abord il faut s'expliquer sur la rétraction de l'albuginée. Cette membrane n'est pas élastique et ne saurait se rétracter physiologiquement ; il pourra survenir, il est vrai, une rétraction de cause inflammatoire, mais combien tardive et combien lente sera-t-elle ? et quelle longue série de désordres faudra-t-il avant qu'elle se manifeste d'une manière efficace ? Aussi négligerons-nous la rétraction primitive de l'albuginée, du moins comme cause ordinaire de l'élimination du parenchyme séminal. D'ailleurs, ainsi que l'a remarqué Hennequin, le testicule est subdivisé en un grand nombre de lobules par les cloisons fibreuses qui, de la face interne de l'albuginée, se rendent vers le corps d'Higmorhe : les lobules ouverts par l'ulcération limitée de la membrane enveloppante pourront bien se vider, mais ceux dont la base ne correspond point à l'ulcération, comment et par quel trajet seraient-ils expulsés au dehors ? La destruction des cloisons fibreuses est donc nécessaire, et nous revenons ainsi à la désorganisation préalable de la glande spermatique pour que le processus d'élimination soit possible.

Dans l'orchite franche, il n'y a point d'expulsion de tubes séminifères après le débridement : les observations de Vidal nous le prouvent. Peut-être se ferait-il une petite hernie immédiate, à travers les lèvres de la plaie, mais de courte durée car l'inflammation s'apaise, la vascularisation diminue et l'enveloppe de la glande est assez vaste pour le contenu. Dans l'orchite tuberculeuse il n'en est point ainsi: l'inflammation est à demeure car les tubercules agissent comme épine ; puis, comme le dit Curling, sans cesse se forment des produits nouveaux qui s'accumulent et dis-

tendent l'albuginée lorsqu'elle est intacte, mais pour peu qu'elle soit éraillée et ulcérée, la substance testiculaire s'exprime par l'ouverture qu'elle agrandit de jour en jour. Comme la néoformation est continue l'expulsion l'est aussi et le moment ne peut tarder où il n'existe plus de canaux spermatiques dans la glande. Il n'y a plus que des fongosités qui s'organisent; elles pourront même franchir l'orifice de l'albuginée et s'étaler à l'extérieur en donnant ainsi naissance à notre troisième variété de fongus.

Quoi qu'il en soit l'élimination des tubes séminifères se fait toujours de la même façon. Une ouverture qui intéresse à la fois le scrotum et l'albuginée, existe à la surface du tégument; tantôt elle est due à une pratique chirurgicale: ponction d'abcès tuberculeux; moucheture; tantôt une ulcération tuberculeuse l'a produite. A son niveau, apparaît tantôt un petit bouchon mollasse, gros comme un petit pois, très-rarement aussi volumineux qu'une noisette, d'une coloration jaunâtre, ou mieux café au lait assez foncé. Il a été pris, souvent, pour un bourbillon ou pour ces détritus de tissu mortifié que l'on trouve dans les phlegmons diffus. Humide à son centre il se dessèche à la périphérie et adhère au pourtour de l'orifice. On voit alors que sa substance est formée par des tubes enroulés que l'on étire et que parfois le malade, lui-même, s'amuse à dévider. C'est bien le parenchyme séminal qui s'échappe par cet orifice. Son expulsion est continue; lorsqu'on résèque le petit fongus, ce qui se fait sans provoquer la moindre douleur ou le plus léger écoulement sanguin, il se reproduit assez rapidement; lorsqu'on l'abandonne à lui-même il se désagrège peu à peu et s'enlève avec les pièces du pansement. Aussi, le moment vient où l'albuginée est vide: quelques jours suffisent pour que la destruction du tissu glandulaire soit complète.

Jamais le champignon ne végète, malgré ce que les auteurs ont pu dire à cet égard. Comment d'ailleurs les

bourgeons charnus se développeraient-ils ! La petite masse étalée au dehors se renouvelle sans cesse et disparaît à mesure qu'elle se produit. Elle est, du reste, peu vasculaire et n'a pas la stabilité qu'exige la formation d'un nouveau tissu. Pour qu'une tumeur naisse et grandisse il lui faut, du moins, une base; or, ici, elle fait complétement défaut. Si donc les bourgeons charnus apparaissent c'est que le testicule s'est vidé et les fongosités s'élèvent de la face interne de l'albuginée. Mais ce dernier cas est fort rare et bien que nous en rapportions quelques exemples à propos de notre troisième variété, le plus souvent les bourgeons charnus ne proéminent pas à l'extérieur et tout se passe comme dans le fait suivant : Il s'agit d'un chanteur de rue, âgé de 54 ans et qui, pour la deuxième fois, était pris d'accidents du côté du testicule droit; la bourse était rouge et gonflée, l'épididyme bombé et volumineux ; un épanchement notable distendait la vaginale. Pour diminuer la douleur dont se plaignait vivement le malade on fit au scrotum deux ou trois mouchetures par où s'écoula une certaine quantité de sérosité teintée de sang. Il y eut du soulagement ; mais, dès le surlendemain, nouvelle douleur, rougeur de la peau, fluctuation évidente ; l'abcès s'ouvre et se vide par la moucheture inférieure et bientôt apparaît le petit bouchon café au lait: l'expulsion graduelle commence. Deux jours après, au niveau d'une autre moucheture, nouvel abcès, expulsion nouvelle de tubes séminifères. Au bout de huit jours, l'albuginée était vide ; le scrotum s'est affaissé peu à peu et le malade a quitté l'hôpital avec un petit noyau fibreux à la place du testicule ; il n'avait plus que son épididyme déformé par des nodosités tuberculeuses.

Notre troisième variété constitue le *véritable fongus*. Elle correspond au fongus parenchymateux de Jarjavay que niait Deville, et au fongus bénin décrit par Hennequin. Ce fongus peut succéder à la forme que nous venons d'étu-

dier et, lorsque l'expulsion des tubes séminifères est complète, de la surface interne de l'albuginée s'élèvent des bourgeons charnus qui, passant au travers de l'ouverture de l'albuginée et du scrotum, viennent s'étaler à l'extérieur. Tel paraît être, en dernière analyse, le processus parcouru par la tumeur qui fait l'objet de la thèse de Hennequin. Moutier en rapporte une autre observation : «... la loge scrotale s'est vidée complétement, il ne reste qu'un corps dur, déformé et qui doit être l'épididyme ; les bords de la plaie s'étaient, depuis longtemps déjà, recouverts de bourgeons charnus surtout vers le haut de l'incision. Puis, quand la substance testiculaire se fût entièrement détruite, on vit naître un petit corps rougeâtre qui augmenta rapidement en deux ou trois jours de façon à atteindre le volume d'une grosse aveline. Le malade ne souffrait plus; il était indocile et voulait quitter l'hôpital; il partit une après-midi, sans que nous ayons pu savoir ce qu'il est devenu. »

A cet ordre de faits, nous devons en ajouter un second, déjà mis en lumière par A. Cooper et Malgaigne. Il est tiré de l'examen de certains abcès tuberculeux intra-glandulaires. Nous avons, du reste, longuement étudié et reproduit dans nos planches des cas de collections purulentes enkystées dans le testicule : une véritable membrane pyogénique les tapisse ; la surface en est granuleuse et recouverte de fongosités dont quelques-unes atteignent un volume remarquable. Que l'on se reporte à la figure 1 de notre troisième planche et l'on verra l'exubérance que peuvent prendre certains bourgeons. Si, dans ces conditions, une ouverture se fait, le pus s'écoulera, puis les fongosités s'engageront dans le trajet; arrivées au niveau de l'orifice elles s'épanouiront sur le scrotum : nous aurons un fongus bénin dont la base s'implantera, non sur les tubes séminifères — quoi qu'on en ait dit cette variété n'existe pas — non sur la surface interne de l'albuginée, mais sur la membrane fibreuse de formation nouvelle qui sert de limite à la collection purulente.

La tumeur a l'aspect d'une framboise; elle est de couleur rose et sécrète une petite quantité de pus de bonne nature; elle semble formée par la juxtaposition et l'entassement d'une foule de granulations arrondies et qui ne sont, en définitive, que des bourgeons charnus. Bien que leur surface soit assez vasculaire il ne s'y fait pas d'hémorrhagie; à peine pourrait-on noter quelques suffusions sanguines. Tout autour la peau est rouge, amincie, parfois bourgeonnante. Mais, bientôt, la tumeur s'accroît; elle peut atteindre le volume d'une noix et même d'un petit œuf de poule; elle est indolore et le malade ou le chirurgien en couperait impunément des tranches avec un rasoir ou le bistouri. Dans certains cas exceptionnels, l'accroissement est continu; un traitement énergique seul arrête la tumeur dans son évolution; mais, le plus souvent, elle reste stationnaire, puis diminue; le tissu des bourgeons se rétracte; les bords de l'orifice se rapprochent, la cicatrisation commence et le fongus disparaît. A l'encontre de la hernie du testicule le fongus tend vers la guérison: il ne reste bientôt plus dans les bourses qu'une sorte de moignon, vestige de l'albuginée et de l'épididyme. Ne serait-il même pas mieux de dire qu'il est une phase exagérée du processus réparateur? La production physiologique des bourgeons charnus, nécessaire pour la cicatrisation, est maintenant devenue trop exubérante. En cela seul consiste le fongus.

Pour ne pas surcharger ce travail de longues observations, nous donnons, en tableau, le résumé de douze cas de tuberculose génitale chronique que nous avons recueillis.

TABLEAU

RÉSUMANT DOUZE OBSERVATIONS

DE TUBERCULES DU TESTICULE

AGE.	ETAT GÉNÉRAL.	MODE DE DÉBUT.	ÉTAT DE LA GLANDE.
17 ans.	Tumeurs blanches multiples.	Absolument insidieux.	Epididyme gauche. très-volumineux, envahi dans son entier.
34 ans.	Bonne santé.	Poussées subaiguës.	Epididyme droit. Abcès développé dans un trajet fistuleux oblitéré.
25 ans.	Idem.	Blennorrhée rebelle. Deux orchites légères développées sans douleur.	Epididyme droit.
35 ans.	Idem.	Insidieux. Pas de blennorrhée antérieure. Blennorrhée consécutive.	Les deux épididymes.
39 ans.	Tuberculeux. Tumeurs blanches multiples.	Insidieux. Blennorrhée longtemps avant l'apparition du tubercule.	Epididyme droit.
36 ans.	Tuberculeux. Mal de Pott.	Absolument insidieux. Le malade ignorait l'existence de son tubercule.	Epididyme gauche.
40 ans.	Tuberculeux. Tumeurs blanches.	Insidieux. Blennorrhagies antérieures.	Les deux testicules et les deux épididymes.
33 ans.	Bonne santé.	Blennorrhée rebelle, orchite.	Epididyme droit.
60 ans.	Tuberculeux.	Insidieux.	Les deux testicules, les deux épididymes.
52 ans.	Bonne santé.	Poussées subaiguës.	Testicule et épididyme droits.
44 ans.	Tuberculeux.	Idem.	Les deux épididymes.
52 ans.	Bonne santé.	Insidieux.	Les deux épididymes et les deux testicules.

)U TESTICULE.

HYDROCÈLE.	ETAT DU CORDON DE LA PROSTATE des vésicules.	DATE DU DÉBUT.
as d'hydrocèle.	Tous ces organes sont atteints.	2 mois. Pas de suppuration. Pas même encore de ramollissement.
Idem.	Idem.	3 ans. Trois abcès dont le premier 3 mois 1/2 après le début.
Idem.	Idem.	2 ans. Au bout d'un an, premier abcès lors d'une exacerbation de la blennorrhée chronique.
Idem.	Prostate saine.	12 ans. Abcès et fistules un an après le début.
Idem.	Prostate prise.	3 ans. Deux abcès consécutifs au bout d'un an. Les fistules sont cicatrisées depuis 10 mois.
Idem.	Prostate saine.	? Pas encore de suppuration.
Hydrocèle antéieure. njection iodée).	Prostate prise.	6 ans. Cinq abcès suivis de fistules la 1re année; depuis, guérison complète.
Grosse hydroèle.	Idem.	1 an. Pas encore de suppuration.
Pas d'hydrocèle.	Idem.	2 ans. Pas de suppuration.
Grosse hydroèle.	Idem.	4 mois ? Au 3e mois, suppuration et fistule.
Légère hydroèle.	Idem.	6 mois. Abcès et fistule, il y a un mois.
Pas d'hydroèle.	Idem.	17 ans. 2 abcès, il y a 16 ans; guérison complète depuis (le tout vérifié par l'autopsie).

CHAPITRE CINQUIÈME

Diagnostic.

Ce chapitre doit se diviser en deux parties : dans l'une il nous faudra distinguer l'orchite tuberculeuse d'avec les inflammations aiguës de l'organe; dans l'autre, différencier le tubercule du testicule des affections chroniques et des tumeurs qui peuvent envahir la glande. Mais sur ce point, nous serons bref, car rien n'est plus factice que l'article « diagnostic » que l'on allonge ou raccourcit à son gré. L'exagération et la prédominance d'un symptôme ordinairement secondaire, ne rapprochent-elles pas parfois les maladies les plus dissemblables au point de permettre la confusion ? Nous ne saurions donc être complet qu'en passant en revue toutes les tumeurs du testicule non seulement dans leur type essentiel, mais encore dans les bizarreries et les déviations qu'elles peuvent présenter. Aussi, le mieux est de nous en tenir simplement à l'étude de quelques affections à propos desquelles les erreurs sont le plus souvent commises.

I

Forme aiguë.

L'orchite aiguë a plusieurs origines : elle peut, d'emblée, envahir la glande, ou succéder aux inflammations de



l'urèthre : blennorrhagie, uréthrite consécutive aux manœuvres dans le canal, masturbation; on la voit survenir après un traumatisme ou naître sans cause appréciable, parfois chez des rhumatisants, tout comme une pleuro-pneumonie ou une péricardite. Ces faits même sont plus fréquents qu'on ne le suppose, et nous avons, en moins de deux mois, recueilli trois cas de vaginalite et d'orchite dont nous n'avons pu déterminer autrement l'origine. On l'observe enfin dans les oreillons, la variole, et le décours des fièvres graves, surtout de la fièvre typhoïde.

Ces orchites ont entr'elles une grande analogie, mais elles présentent quelques différences importantes pour le diagnostic; les unes — orchites traumatiques, métastases des oreillons, orchites des fièvres graves — s'établissent primitivement dans le testicule; les autres — orchites d'origine uréthrale — gagnent d'abord l'épididyme avant de s'établir dans la glande tout entière. Certainement orchites et épididymites se compliquent parfois, mais, suivant le cas, l'une a précédé l'autre et c'est là ce qui nous importe.

Nous devons remarquer, d'autre part, que les orchites, quelle que soit leur origine, peuvent suppurer, tandis que les épididymites correspondantes ne suppureraient jamais si nous devons en croire M. Gosselin. Nous ne serons pas aussi affirmatif que lui : notre collègue M. Marchand, interne de M. Després, nous a communiqué une observation d'épididymite suppurée et nous avons vu, cette année même, un vaste abcès chaud se former dans le cours d'une épididymite idiopathique. C'était chez un jeune homme de 29 ans qui fut pris, au milieu d'une santé robuste, de symptômes généraux graves : frissons violents, vomissements, fièvre intense; la température est à 40°,2 ; de vives douleurs se déclarent dans la bourse gauche. Le malade entre dans le service de M. le professeur Lasègue : on constate que le cordon est plus volumineux que le doigt; il pénètre dans le canal inguinal en conservant cette grosseur et se perd

dans la fosse iliaque ; l'épididyme se tuméfie ; un épanchement se fait dans la tunique vaginale, et l'on voit survenir en même temps les signes d'une péritonite partielle et localisée dans la fosse iliaque gauche, tout autour du cordon volumineux et induré. Peu à peu les symtômes généraux s'apaisent, mais les phénomènes locaux s'accroissent; l'épididymite et la funiculite augmentent ; des adhérences se font aux téguments, et, 17 jours après le début, un abcès s'ouvre à l'extérieur. Il donne issue à plus de 40 grammes de pus accumulé dans l'épididyme. La cavité se comble rapidement, et la glande reprend bientôt son aspect primitif. La prostate n'a nullement été tuméfiée. L'interrogatoire le plus minutieux et l'examen le plus attentif ne nous ont révélé l'existence d'aucune cause récente ou ancienne qui pût expliquer cette suppuration aiguë de l'épididyme.

Nous avons voulu appeler l'attention sur ces cas, mais ils n'en sont pas moins exceptionnels, et, dans le diagnostic, nous aurons le droit de nous appuyer sur leur rareté excessive. — Ces deux ordres de faits sur lesquels nous venons d'insister : l'absence presque absolue de suppuration épididymaire franche, et cette sorte d'élection d'après laquelle l'inflammation gagne primitivement le testicule dans certains cas, tandis que dans d'autres elle envahit d'abord l'épididyme, nous seront d'un utile secours pour différencier l'orchite tuberculeuse des orchites franches que nous venons d'énumérer.

Le début de l'orchite tuberculeuse rappelle, au point de vue de l'expression symptomatique, celui de toutes les autres orchites : mêmes douleurs spontanées, même vaginalite, même gonflement rapide et généralisé, même surface lisse et régulière de la tumeur. Pour notre part, nous n'avons constaté aucune différence. Tout au plus pourrions-nous dire que le scrotum est un peu moins rouge, l'œdème inflammatoire des enveloppes un peu moins marqué. Mais

nous ne voudrions pas être affirmatif sur ce point, pas plus que sur la durée de la douleur spontanée qui, dans l'orchite tuberculeuse, céderait peut-être plus tôt. Le nombre de nos observations est trop restreint pour que nous puissions hasarder une opinion quelconque. Aussi, n'est-ce que de l'étiologie, de l'état général du malade, un peu du mode d'invasion et du gonflement de la prostate que l'on tirera, au début, non pas la certitude, mais quelque présomption.

Lorsque l'orchite survient sans cause appréciable, s'il s'agit d'un tuberculeux ou même d'un individu lymphatique, s'il est atteint de tumeurs blanches, ou de caries osseuses, on doit, au premier abord, soupçonner une tuberculisation génitale aiguë, et, le plus souvent, on aura raison, bien que nous ayons donné, dans un autre chapitre, l'exemple d'un phthisique chez lequel avait évolué jusqu'à l'entière guérison une orchite blennorhagique. Mais si l'inflammation se déclare chez un individu bien portant d'ailleurs, sans blennorrhagie, sans uréthrite et dont les organes urinaires seraient en parfait état, l'embarras sera grand. Toutefois, on devra tenir compte de son point de départ, et, si l'épididyme est primitivement atteint, il faut songer à l'épididymite tuberculeuse, car l'inflammation idiopathique semblerait plus volontiers envahir le testicule proprement dit. Si l'orchite a été provoquée par un traumatisme, un écoulement de l'uréthre ou une irritation du canal, il est probable que c'est une inflammation franche qui se développe; mais pour peu que l'état général soit douteux on devra faire des réserves formelles, car l'orchite tuberculeuse, nous l'avons vu, reconnaît ces causes pour origine.

Nous le voyons, le diagnostic repose encore sur des bases précaires si l'on en excepte les renseignements d'une valeur incontestable tirés de l'état général. Aussi, lorsqu'il s'agit d'individus à santé vigoureuse, ne faut-il se pro-

noncer qu'après examen attentif de la prostate et du cordon. Dans la plupart de nos observations, la prostate était tuméfiée, volumineuse et dure ; dans quelques cas elle bombait dans le rectum. Ce sont là des signes capitaux et dont on ne saurait impunément se passer. Nous ne saurions d'ailleurs trop recommander la prudence car, au demeurant, l'orchite franche est moins rare que notre orchite tuberculeuse, et une erreur de diagnostic est bien vite commise !

La marche de la maladie viendra du moins dissiper tous les doutes : la résolution ne se fait pas ; l'épididyme reste dur, perd de sa régularité, et de vagues bosselures se dessinent ; puis l'abcès se forme et le pus s'écoule. Or, pour qui veut tenir compte de la rareté de la suppuration dans l'épididymite franche, l'apparition de l'abcès sera plus qu'une présomption en faveur de la nature tuberculeuse de la maladie : elle équivaudra presque à la certitude.

En résumé, lorsqu'une épididymite aiguë se développe sans cause appréciable, si l'individu est tuberculeux ou d'apparence lymphatique on doit songer à une épididymite tuberculeuse. Lorsque l'individu est de santé vigoureuse, si l'inflammation aiguë naît spontanément, si l'épididyme est d'abord envahi, si la prostate est prise, le doute est encore permis, mais, si la résolution ne se fait pas, vers la fin de la quatrième semaine la formation d'un abcès et l'établissement d'une fistule établiront le diagnostic.

II.

Forme chronique.

Le tubercule chronique du testicule se présente sous des formes variables : tantôt l'épididyme est seul envahi, ou du moins les altérations que l'on constate chez lui l'emportent de beaucoup sur celles du testicule ; — tantôt, épididyme et testicule sont englobés dans une même masse

entourée parfois d'une certaine quantité de liquide. Chacune de ces formes peut être confondue avec des affections différentes; aussi chacune doit-elle avoir un diagnostic à part.

Dans le premier cas, lorsqu'il n'y a que l'épididyme d'atteint, on ne saurait guère hésiter qu'entre la tuberculose et les *noyaux indurés*, reliquats d'une inflammation aiguë franche. Le diagnostic est, en général, facile; il a d'ailleurs été fait dans une autre partie de notre travail. L'induration chronique a pour siége habituel la queue de l'épididyme; les limites n'en sont pas précises et les tissus altérés se continuent insensiblement avec les tissus sains. Cette induration est élastique et rénitente; elle n'est point *mate* comme celle du tubercule. On ne trouve ici ni bosselures, ni nodosités. L'exploration démontre que si le tubercule nous offre des noyaux arrondis, à surface *sphérique* ou mieux *hémisphérique*, l'épididymite chronique est allongée en forme de *cylindre*. Enfin, nous ajouterons un signe que nous n'avons vu noter nulle part, et qui nous semble avoir une certaine importance : la queue de l'épididyme, en se réfléchissant de bas en haut pour remonter le long du bord interne du testicule, décrit une anse dont les contours peuvent être suivis nettement dans les cas d'épididymite chronique; on sent avec la plus grande facilité la dépression que circonscrit cette anse. Or, rien de semblable ne s'observe soit à l'état sain — car les deux chefs de l'anse sont accolés l'un à l'autre, mous et dépressibles; soit dans la tuberculose — car les noyaux caséeux englobent au milieu de leur masse compacte les flexuosités de la queue de l'épididyme. Ces signes suffiront, mais on doit encore avoir recours aux commémoratifs; le malade a-t-il eu quelque épididymite dont la résolution n'a jamais été complète? Les noyaux sont-ils stationnaires depuis longtemps et sans poussées inflammatoires? Il est alors infiniment probable qu'il s'agit d'une épididymite interstitielle.

L'examen de la prostate restée saine et la marche de ces indurations qui pourront, tout au plus, se résoudre, mais ne suppureront jamais, confirment le diagnostic : ce ne sont point des dépôts tuberculeux.

L'épididymite franche peut manquer dans les antécédents du malade, et cependant les noyaux épididymaires ne sont pas du tubercule ; ils existent depuis longtemps dans la queue de l'épididyme sans réaction inflammatoire et sans tendance à la suppuration. Il faut alors s'enquérir de l'état de l'urèthre, examiner s'il y aurait un rétrécissement ancien ou quelque blennorrhée rebelle, car les vieux écoulements uréthraux déterminent souvent, nous l'avons déjà vu, de véritables périépididymites chroniques. Et pourtant, lorsqu'on s'est entouré de tous les renseignements, lorsque l'examen a été attentif et l'interrogatoire bien fait, il est encore des cas tellement complexes que le diagnostic demeure incertain. Nous avons observé, cette année, un homme de trente-huit ans, tuberculeux, syphilitique et ayant eu, autrefois, une fièvre typhoïde qui s'accompagna d'orchite et d'atrophie du testicule gauche. Or, chez cet homme, l'épididyme gauche est, depuis un temps indéterminé, gros, dur, bosselé à la tête et à la queue ; il n'y a pas trace de fistule. De quelle affection s'agit-il ici ? L'individu est tuberculeux ! Serait-ce du tubercule ? Il est syphilitique ! Serait-ce de la syphilis ? Il a eu une inflammation de la glande ! Serait-ce le résultat d'une orchite ou d'une épididymite interstitielle ? Une réponse précise nous semblerait fort dangereuse.

Nous signalerons, mais pour mémoire seulement, certaines *tumeurs syphilitiques* qui, d'après MM. Dron et A. Fournier, pourraient se développer dans l'épididyme. Elles seraient une manifestation précoce de la période secondaire. Ces tumeurs, de la grosseur d'un pois ou d'une aveline tout au plus, arrondies ou olivaires, absolument indolentes et comme « déposées à froid » dans l'organe dispa-

raîtraient très-rapidement sous l'influence du traitement spécifique. Ce serait encore là le moyen de diagnostic le plus simple, et auquel il faudra avoir recours.

C'est surtout dans sa seconde variété, — lorsque épididyme et testicule sont simultanément envahis, et forment une masse unique et volumineuse, — que le tubercule peut être confondu avec les autres tumeurs de la glande. Nous mettrons en première ligne le sarcome et le testicule syphilitique; car, entre ces affections, l'incertitude est parfois possible, mais nous laisserons de côté l'enchondrôme, le testicule kystique, le lymphadénome, bien qu'on cite l'exemple de nombreuses erreurs. Nous ne parlerons pas non plus de l'hématocèle, mais à propos de l'hydrocèle nous devons faire quelques remarques.

Au premier abord le diagnostic de la tuberculose du testicule d'avec l'*hydrocèle* paraît bien puéril, et de fait, nul ne songerait à confondre deux tumeurs aussi dissemblables. Mais l'existence d'un notable épanchement vaginal, compliquant la tuberculose du testicule, pourrait induire en erreur et, tout récemment, nous avons vu, dans un cas de ce genre, d'assez longues hésitations. Nous ne savons trop pourquoi il est généralement admis que dans la tuberculose de la glande spermatique, l'hydrocèle est exceptionnelle ou que, du moins, elle n'est jamais considérable. Les relevés que nous avons transcrits plus haut prouvent que loin d'être exceptionnel l'épanchement est, au contraire, fréquent puisqu'on le rencontre dans un tiers des cas, et s'il est vrai de dire que le plus souvent il n'est pas abondant, persuadons-nous une bonne fois qu'il en est de très-volumineux. Nous avons observé plusieurs cas où la quantité de liquide dépassait cent cinquante grammes. Le tout est d'être prévenu de cette possibilité, car l'examen de l'épididyme ne laissera subsister aucun doute. Il forme en arrière de la tumeur une forte saillie dont les bosselures ont tous les caractères des nodosités tuberculeuses. Le tes-

ticule est d'une exploration difficile par suite de la couche épaisse de liquide qui l'entoure, mais une ponction évacuatrice sera faite qui permettra d'arriver jusqu'à cet organe. D'ailleurs, le cordon et la prostate demeurent accessibles et pourront fournir quelques signes précieux.

Si l'on a pu se méprendre sur le *sarcome*, c'est parce qu'il est assez fréquent de voir la variété du tubercule dont nous nous occupons naître et s'accroître rapidement chez des hommes d'un certain âge, distendre le scrotum sous la forme d'une tumeur résistante et s'accompagner de douleurs parfois assez vives. Les observations de Ledoux et de Tafourreau, dans la thèse de Dufour, en sont de frappants exemples; nous-mêmes en avons constaté un cas des plus nets dans le service de notre excellent maître, M. Féréol. Cependant, même lorsqu'il s'agit de faits semblables, le doute ne saurait être longtemps permis. Le sarcome est toujours ou presque toujours unilatéral car les cas de cancers doubles signalés par Hancok et Denonvilliers restent, en effet, à peu près isolés; la tuberculose, au contraire, atteint souvent les deux glandes. Les douleurs du sarcome, — qui d'ailleurs manquent le plus souvent et nous venons d'observer trois exemples consécutifs ou elles font complétement défaut — sont plus aiguës ; elles reviennent surtout pendant la nuit et revêtent un caractère lancinant qui n'existe pas dans la tuberculose; ce sont des douleurs semblables aux douleurs névralgiques, tandis que celles du tubercule sont pulsatives, et, pour nous servir d'une expression employée par les malades, rappellent les battements inflammatoires « d'un mal qui veut aboutir. » Le sarcome se recouvre bientôt de bosselures marronées autrement accentuées que celles du tubercule. Il débute le plus souvent par le testicule proprement dit et laisse l'épididyme inaltéré. Dans le tubercule les lésions épididymaires sont primitives. Enfin, — et pour laisser de côté le volume comparatif des tumeurs en général bien plus considérable pour le sarcome — la march

de la maladie, l'état des ganglions, les veines dilatées du scrotum, l'aspect cachectique, l'ulcération rapide des bourses, l'apparition d'un fongus saignant et ichoreux, l'examen de l'appareil génito-urinaire, de la prostate en particulier, suffira, le plus souvent, pour lever tous les doutes.

C'est avec les *tumeurs syphilitiques* que la confusion est surtout fréquente : M. Fournier divise ces tumeurs en trois espèces : l'*épididyme secondaire* dont nous avons déjà parlé ; le *sarcocèle scléreux*, et le *sarcocèle gommeux*; ce dernier pourrait donner naissance à une des variétés du fongus bénin du testicule. Le sarcocèle scléreux n'est pas une affection rare : il se développe spontanément et d'une manière insidieuse; il envahit primitivement le testicule : l'épididyme peut aussi se prendre quelquefois, mais jamais isolément ; la tumeur est indolente, sans troubles fonctionnels; il y a persistance des érections et des désirs vénériens. Cette lésion syphilitique a une très-grande tendance à devenir bilatérale ; les deux glandes sont atteintes tantôt simultanément, mais généralement l'une après l'autre; et sur huit observations que nous avons recueillies, cinq fois le sarcocèle était double, trois fois il était simple. L'épanchement vaginal est de règle, et sans être d'une abondance extrême, il est cependant très-notable. Enfin, ce qui caractérise le sarcocèle scléreux, c'est sa forme ovoïde et surtout sa consistance spéciale. Sa surface est comme parsemée de noyaux durs, pisiformes, ou « blindée » de duretés planes, sans relief et semblables à des plaques cartilagineuses. C'est l'existence de ces plaques qui, dans la plupart des cas, assurera le diagnostic. Elles ne ressemblent en rien, en effet, aux infiltrations tuberculeuses plus profondes, « plus massives » et plus noueuses que les saillies déliées des sarcocèles syphilitiques. Les bosselures du tubercule sont plus sphériques et plus considérables. D'ailleurs l'état du cordon et de la prostate, la marche

de la maladie, les adhérences à la peau et la suppuration, en dernière analyse, le traitement spécifique viendront tirer le chirurgien d'embarras.

Il est évident que nous ne parlons ici que des cas simples, de ceux qui, en définitive, ne présentent aucune difficulté. Or, pour signifier quelque chose, le diagnostic devrait viser les variétés, les exceptions, les cas bizarres et complexes, mais un tel travail n'est véritablement pas possible, et c'est ce qui constitue, pour nous, l'inanité d'un pareil chapitre. En quoi le résumé rapide que nous venons de faire aurait-il pu nous aider dans le cas suivant? Un homme de 36 ans entre dans le service de M. Verneuil pour une tumeur du testicule droit: cette tumeur a le volume d'un œuf de poule; elle est bosselée, résistante et forme une masse unique dans laquelle il est difficile de distinguer le testicule proprement dit de l'épididyme. Ce dernier, cependant, paraît plus malade, plus induré; le tissu en est moins souple. Or, dans le segment inférieur de la glande, en un point qui paraît correspondre à la queue de l'épididyme, existe une adhérence entre la peau et les parties profondes: le scrotum est déprimé en ce point et présente une sorte d'infundibulum dont le fond est rouge et violacé. M. Verneuil diagnostique un tubercule près de suppurer. Mais comme il y avait de la syphilis dans les antécédents du malade, on administre l'iodure de potassium à haute dose: le résultat en est excellent; la tumeur diminue de volume, les tissus deviennent souples et l'adhérence disparaît!

Il est possible que ce cas rentre dans la catégorie des sarcocèles gommeux, et peut-être serait-ce surtout d'avec cette forme qu'il faudrait distinguer le tubercule du testicule, car la suppuration qui, dans les affections chroniques, nous fait invinciblement penser au tubercule, se rencontre dans l'une et dans l'autre de ces affections. Mais que pourrions-nous en dire maintenant? Les gommes du

testicule ne sont pas cliniquement connues; à peine signale-t-on çà et là quelque examen microscopique d'une tumeur trouvée à l'autopsie ou enlevée par erreur. Le mieux est de nous abstenir — et c'est ce que nous ferons.

Parmi les complications que nous offre la tuberculisation génitale, nous avons vu que les plus fréquentes étaient les fistules et les diverses variétés de fongus. Les fistules tuberculeuses ne présentent rien de spécial, et leur aspect ne suffit pas pour nous fixer sur leur origine. Aussi, pour arriver à la détermination étiologique, faut-il examiner avec le plus grand soin le trajet fistuleux, son orifice externe et le point précis où il prend naissance. Nous ne parlons évidemment que des fistules périnéales, celles que l'on trouve sur le pourtour de l'anus, car si on les rencontre sur le scrotum, au niveau du testicule et surtout de l'épididyme, on ne saurait émettre deux hypothèses : c'est bien de tubercules qu'il s'agit. D'après Ricord, les fistules anales auraient la tuberculose prostatique pour cause principale. Ce n'est pas ici le lieu de discuter en quoi cette opinion est trop absolue; du moins elle a quelque chose de vrai, et des foyers de matière caséeuse ramollie peuvent décoller et ulcérer les tissus qui environnent le rectum pour s'ouvrir au dehors. Il n'est pas rare, dans ces cas, de constater de nombreux orifices et ceci nous est un signe précieux : en effet lorsque le périnée est criblé de fistules, lorsqu'il est troué « en pomme d'arrosoir » pour me servir de l'expression consacrée, il est à peu près certain que la tuberculose des organes génitaux et des tissus ambiants doit être invoquée comme cause première. Mais il n'en faudra pas moins recourir au toucher rectal et l'examen direct de la prostate, contrôlé par celui de l'épididyme et du canal déférent nous édifiera d'une manière plus complète sur l'origine tuberculeuse des trajets fistuleux.

Le fongus tuberculeux suscite de semblables remarques : les signes qui lui sont propres, la forme qu'il revêt sont

bien suffisants pour le séparer de ce qu'on appelle le fongus malin, c'est-à-dire des végétations cancéreuses caractérisées par leur volume, la rapidité de leur évolution, leur sphacèle partiel, les hémorrhagies fréquentes, le liquide ichoreux et fétide qui baigne les fongosités. Là, point de difficultés. Mais en quoi l'aspect seul nous permettra-t-il d'affirmer la variété étiologique du fongus bénin et sur quel signe nous appuierons-nous pour dire : ceci est tuberculeux, cela est traumatique, gangréneux ou syphilitique ? Pour ma part, je ne crois pas ce diagnostic possible. La hernie du testicule, qu'elle ait pour cause un traumatisme, une gangrène du scrotum ou un abcès tuberculeux, sera toujours semblable à elle-même et dans tous ces cas, nous aurons une tumeur ovoïde, de volume variable et recouverte de granulations rosées plus ou moins exubérantes. Il en est de même du fongus proprement dit : en quoi les végétations tuberculeuses diffèrent-elles essentiellement des fongosités qui naissent sur une gomme ulcérée ? Toutes deux ne franchissent-elles pas une ulcération de l'albuginée pour venir étaler à la surface du scrotum une même tumeur granuleuse et semblable à une framboise ! Peut-être existe-t-il quelques différences ; mais, pour notre part, nous ne les connaissons pas encore et la lecture des observations ne nous a nullement éclairé. Non, le diagnostic ne peut se faire que par les commémoratifs et l'examen de l'état actuel des organes génitaux. La tuberculose ne se cantonne pas dans le seul testicule et l'épididyme, le canal déférent et la prostate sont les seuls qui puissent nous fournir les signes sur lesquels on étayera un diagnostic sérieux !

CHAPITRE SIXIÈME.

Traitement.

L'orchite tuberculeuse, au début, doit être traitée comme une orchite franche : repos au lit, frictions d'onguent mercuriel sur les bourses, sangsues sur le trajet du cordon lorsque la douleur est très-vive. Certains auteurs préconisent encore les mouchetures sur le scrotum : de petites ponctions sont faites avec la pointe du bistouri ; du sang et de la sérosité s'écoulent et le malade est soulagé. Ce procédé thérapeutique, dont Civiale et Velpeau se disputent la priorité, est certainement très-bon dans les orchites franches, mais il n'en est pas de même dans les orchites tuberculeuses, et nous ne saurions trop repousser cette pratique. Nous avons déjà signalé le mémoire où Demarquay rapporte quatre cas « de fonte purulente du testicule » à la suite de mouchetures, et nous-mêmes en avons recueilli deux exemples. Je ne sais si les ponctions furent trop profondes et si l'albuginée fut atteinte ; toujours est-il qu'au bout de quelques jours apparurent, au niveau des mouchetures, de petits amas de tubes séminifères dont l'expulsion graduelle se continua jusqu'à disparition complète du parenchyme glandulaire. C'est là un grave accident et qu'il faut éviter à tout prix. Les organes malades devront être soutenus : on les placera sur une plaque de liége entourée de taffetas ciré, afin d'éviter l'œdème des parties déclives, les tiraillements et les souffrances que provoquent

les mouvements et les efforts. Une purgation légère paraît encore indiquée. Dès que la douleur a disparu, que le gonflement inflammatoire des premiers jours a un peu diminué, le traitement ne consiste plus qu'à éviter avec le plus grand soin tout ce qui pourrait déterminer une poussée inflammatoire nouvelle : froissement, violence quelconque, effort ou marche. Lorsque l'abcès se forme il vaut mieux l'ouvrir que de l'abandonner à lui-même. Enfin, on s'enquerra minutieusement de l'état normal de l'urèthre et, s'il existe un rétrécissement, un écoulement rebelle, cause persistante d'irritations qui retentit sans cesse sur la glande spermatique, c'est de ce côté que le chirurgien devra porter d'abord son attention.

L'orchite tuberculeuse aiguë est devenue *chronique ;* les phénomènes inflammatoires se sont dissipés et nous a ons sous les yeux le tableau clinique que présentent les formes diverses du tubercule du testicule : épididyme volumineux et bosselé, fistules intarissables, testicule sain en apparence ou déjà envahi. Quels moyens faudra-t-il employer pour arrêter la marche de la tuberculose ou même pour essayer de la guérir, ce que l'on peut espérer quelquefois ?

Et d'abord le traitement médical que certains chirurgiens ont une si malheureuse tendance à négliger, doit être institué dès le début et poursuivi avec persévérance. La tuberculose génitale, bien que localisée fort souvent, n'en est pas moins un avertissement sérieux qu'on ne saurait méconnaître sans légèreté, car, au lieu de se cantonner dans l'épididyme et la prostate, elle gagne quelquefois l'appareil urinaire ou se développe simultanément dans les poumons, le péritoine et les méninges. On doit prévenir la généralisation et prémunir l'organisation en vue de l'agression redoutable qui se prépare. D'ailleurs, dussent-ils rester locaux, les accidents de la tuberculose génitale sont d'autant plus accessibles

aux divers moyens thérapeutiques que les forces seront plus grandes et la santé meilleure. Aussi l'hygiène sera-t-elle surveillée : le malade ne s'exposera pas à de longues fatigues ; son alimentation sera tonique et substantielle ; on aura recours aux médicaments iodurés et aux martiaux : vin de quinquina ferrugineux, iodure de potassium, protoiodure de fer. Mais l'administration en sera mesurée. On prescrira largement l'huile de foie de morue et les amers sous toutes leurs formes : gentiane, houblon, feuille de noyer. M. Bouisson, dans son Mémoire sur la tuberculose du testicule, insiste beaucoup sur l'efficacité des bains de mer. Il les recommande instamment, mais à condition toutefois que l'intégrité du poumon soit parfaite : le moindre signe de tuberculose pulmonaire serait une contr'indication absolue.

Les bourses seront soutenues par un suspensoir bien fait qui protégera le testicule contre les heurts, les froissements ou les violences. Son emploi sera plus important que les pommades sans nombre que certains auteurs ont préconisées : on obtient, cependant, quelque amélioration par les emplâtres de ciguë et de Vigo, la teinture d'iode. Velpeau s'est bien trouvé de la compression modérée obtenue par les bandelettes de diachylon ; enfin M. Bouisson conseille l'application, sur les parties malades, pendant une à douze minutes, de douches alcalines, salines et sulfureuses ; elles seraient administrées tous les jours avec une force croissante. Si, sur ces entrefaites, un noyau caséeux se ramollit, provoque des adhérences et forme sous la peau un abcès douloureux on reviendra au traitement de l'orchite tuberculeuse : repos au lit, cataplasmes laudanisés, parfois sangsues sur le scrotum. Dès que la fluctuation sera reconnue on incisera les téguments et l'on évacuera le foyer. Le débridement sera assez large pour que la détersion soit rapide car on évitera, avec grand soin, tout ce qui pourrait amener des décollements ou des altérations

profondes de la peau. Si la cicatrisation ne survient pas, si les fistules, par un suintement continu, laissent s'écouler de la sérosité purulente on tentera les injections fréquemment renouvelées et faites avec une solution astringente : tannin, ratanhia, feuille de noyer ou bien encore teinture d'iode ; mais qu'on ne compte pas trop sur ces moyens : le plus souvent ils sont inefficaces et le chirurgien doit en venir à des méthodes plus énergiques : la résection des foyers caséeux par le bistouri, ou leur destruction par les caustiques et le fer rouge ; enfin la castration.

La *résection* des foyers caséeux de l'épididyme a été proposée par Malgaigne, dans une communication faite, en 1851, à l'Académie de médecine. Ce procédé consiste à circonscrire avec le bistouri les téguments où se trouvent l'orifice de la fistule, le trajet de cette fistule et l'abcès où elle prend naissance ; on pénétre, s'il le faut, jusque dans l'épaisseur du parenchyme testiculaire. — Il suffit de jeter un coup d'œil sur nos planches pour voir combien cette méthode est peu raisonnable : ce n'est pas un foyer caséeux, mais plusieurs que l'on a ; le tissu qui les environne est fréquemment altéré ; dans ces conditions quelle limite l'opérateur donnera-t-il à l'incision ? Ne faudra-t-il pas enlever l'organe tout entier ? Telle est l'objection qui fut faite à Malgaigne. Son mode de traitement ne fut pas accepté ; il est presque tombé dans l'oubli, et nous pensons que c'est justice.

La *cautérisation*, avons-nous vu, comprend plusieurs procédés : on se sert de caustiques chimiques ou bien du fer rouge. L'emploi des caustiques est de date plus ancienne. Les chirurgiens du commencement du siècle les préconisaient : Dupuytren cautérise les trajets fistuleux avec des trochisques de minium ; il déterge le foyer soit avec une dissolution de nitrate de mercure dans l'acide nitrique, soit avec une solution de nitrate d'argent. Delpech

et Boyer d'abord, puis Velpeau imitent cette pratique. Bonnet de Lyon, lui aussi grand partisan de la cautérisation, applique surtout la pâte au chlorure de zinc dont il introduit des morceaux par le trajet fistuleux. Il détermine ainsi une large mortification. A la chute des eschares il fait encore une application de caustique dans la cavité, ainsi creusée au milieu de la substance du testicule. Les tissus qui séparent les divers trajets se détruisent; les eschares nouvelles se détachent, et, le plus souvent, le bourgeonnement et la cicatrisation sont rapides. M. Bouisson a recours à la potasse caustique. Il nous raconte que, dans une série de douze observations, il a obtenu huit succès importants ; bien qu'il préfère la potasse caustique il ne rejette pas les autres substances, et la poudre de Vienne, la pâte de Canquoin lui semblent aussi d'un bon usage, mais on agira profondément « pour détruire la peau, le tissu sous-jacent, toute l'épaisseur du trajet fistuleux, et, s'il y a lieu, les fongosités qui végètent dans l'intérieur de la caverne. » Ces divers procédés ont du bon et méritent d'être conservés; la cautérisation par le fer rouge nous paraît cependant préférable.

C'est à M. Verneuil que l'on doit cette idée ; le premier il l'a mise en pratique; plusieurs chirurgiens l'ont accueillie, et récemment, M. Auboin a publié une thèse sur ce sujet. Voici comment on procède : le malade est endormi, moins pour lui éviter la douleur que pour obtenir l'immobilisation; on ouvre les abcès avec un cautère à boule garni d'une pointe effilée chauffée au rouge brun; on l'enfonce, ordinairement, à trois ou quatre centimètres de profondeur, puis on retourne plusieurs fois l'instrument dans le trajet fistuleux, tout en pressant sur la tumeur afin d'en faire sortir la matière tuberculeuse. Après la chute de l'escharre qui s'élimine du cinquième au huitième jour, on replonge le cautère dans le foyer. On pourra recommencer encore si la détersion n'est pas com-

plété ; cependant M. Verneuil conseille de ne pas détruire trop largement l'albuginée par crainte du fongus bénin. M. Verneuil se loue de sa méthode qui lui a donné de bons résultats. Il est malheureux que la thèse de M. Anboin, destinée à vulgariser ce mode de traitement, soit un travail hâtif que n'appuie pas un nombre suffisant d'observations. Il nous cite quatre faits : dans trois « le malade quitte l'hôpital à peu près complétement guéri ; » dans le quatrième, qui concerne un enfant de trois ans, la cicatrisation ne fut obtenue qu'au bout d'une année. Nous savons qu'il a été recueilli, postérieurement à cette thèse, des observations plus décisives : M. Verneuil devrait les publier.

Les divers modes de traitement que nous venons de passer en revue ont chacun leur application ; mais s'ils peuvent rendre des services, ils échouent aussi fort souvent, et même il est des cas où leur emploi ne saurait être sérieusement proposé. La castration devient alors le seul parti raisonnable. Mais comme les auteurs sont loin de s'entendre sur ce sujet, il est bon de mettre sous les yeux du lecteur, les diverses pièces du procès qui s'instruit encore à cette heure.

A l'époque où la tuberculisation génitale n'était pas nettement séparée des autres tumeurs du testicule et où, sous le nom de *sarcocèle*, on confondait à peu près toutes les altérations possibles de la glande spermatique, la castration était souvent pratiquée. Le cancer planait sur le diagnostic : comme on le rencontrait fréquemment on le craignait toujours, et ne sachant à quel signe précis le distinguer des autres affections à évolution moins fâcheuse, dans le doute on n'osait s'abstenir et on opérait. Plus tard, au commencement du siècle, le tubercule conquiert sa place parmi les tumeurs du testicule ; dès ce moment la castration devient de plus en plus rare et il arrive un temps où elle est presque complétement rejetée, du moins, dans les cas de tuberculose. Nous

avons déjà vu que la plupart de nos chirurgiens lui préfèrent la cautérisation : Dupuytren, Boyer, Delpech, Bonnet de Lyon. Velpeau n'admet l'opération radicale que dans des cas exceptionnels : « lorsque le testicule est tellement détruit par la fonte du tubercule, tellement criblé d'ulcères et de fistules qu'il n'y a pas moyen d'en espérer la cicatrisation sans remplacer le tout par une plaie fraîche au moyen de l'instrument tranchant. » Roux, Vidal de Cassis, Robert, puis Dufour, Nélaton, M. Verneuil, beaucoup d'autres encore partagent l'opinion de Velpeau sous le bénéfice, peut-être, de quelques légères nuances : la castration ne doit être faite qu'à la dernière extrémité. M. Bouisson est plus absolu : « Il ne connaît pas de cas où cette opération puisse être pratiquée. »

Ce n'est point sans de graves raisons que ces auteurs éminents se refusent à la castration ; et les arguments qu'ils invoquent ont, pour la plupart, une grande valeur. On peut remarquer, du reste, que dans cette croisade on retrouve sous le même drapeau les partisans des deux écoles rivales : ceux qui, avec Dufour, considèrent le tubercule du testicule comme le prélude certain d'une tuberculisation généralisée et ceux qui, avec Velpeau, pensent que si parfois la dégénérescence tuberculeuse a de la tendance à envahir les autres viscères, parfois aussi elle se localise dans les organes génitaux. Or, voici les raisons de chacun : et d'abord la castration est dangereuse ; elle entraîne souvent la mort, aussi doit-elle être deux fois nécessaire avant qu'on se permette de la pratiquer. M. Perin ne nous dit-il pas que sur quatre opérés il en est un qui meurt ? Ne sait-on pas en outre que les amputés du testicule deviennent hypochondriaques ? Dupuytren et Boyer nous racontent que beaucoup sont morts de chagrin ou se sont suicidés. Et puis les deux glandes sont souvent atteintes à la fois ; on devrait donc recourir à une double castration, car si on n'enlève qu'un organe, l'opération ne hâtera-t-

elle pas l'évolution de la tuberculose dans le testicule respecté?

Tels sont leurs arguments; aussi entendons-nous M. Bouisson nous dire: N'opérez pas; si votre tuberculose est locale elle guérira toute seule; si elle est générale pourquoi faire une opération inutile. « Notre abstention absolue est justifiée par les dangers de la castration quand il existe une diathèse tuberculeuse généralisée et par son inutilité lorsque la maladie est bornée aux testicules. » N'opérez pas, dit M. Cruveilhier; la guérison peut survenir toute seule, et je vous citerai tel malade qui plusieurs mois a gardé des fistules, mais l'abcès a fini par se tarir, la caverne par se combler; il vit avec son testicule. Certainement cette glande est altérée, ses fonctions sont abolies, mais le malade l'ignore, et c'est pour lui une consolation que de conserver la possession de cet organe. — N'opérez pas, dit encore M. Dufour: toute opération est vaine; la tuberculisation épididymaire se généralise fatalement, envahit la prostate, les vésicules séminales, puis la phthisie pulmonaire survient. Evitez à votre tuberculeux une souffrance inutile, d'autant que votre intervention est directement nuisible: elle est, pour ainsi dire, le coup de fouet qui rend plus rapide l'envahissement des organes voisins!

Ces arguments ne sont vrais qu'en partie. Il n'est peut être pas indifférent pour un individu de conserver ce que M. Verneuil appelle un « testicule moral » et Robert « une illusion consolante. » Cet homme se croit dans les conditions normales et cela lui suffirait. Encore en sommes-nous bien sûrs?.... On se préoccupe de ces organes surtout en raison des besoins qu'on en a et les désirs sont bien affaiblis! Du moins faudrait-il que les fistules soient taries car un testicule qui suppure ne nous paraît pas un « testicule moral » bien « consolant. » Aussi nous demandons-nous avec Deville qui traite cet argument de « mauvaise plaisanterie »

ce que peut avoir de séduisant pour le malade — ou pour tout autre — « un scrotum entouré de cataplasmes ? »

Nous ne croyons pas non plus que l'opération soit un coup de fouet qui hâte la généralisation du tubercule. Nous avons observé récemment, dans le service de M. Labbé, deux cas dans lesquels on a fait l'ablation d'une seule glande. Or l'épididyme du côté opposé était atteint. La guérison de la plaie n'en a pas été moins rapide, et lorsque les malades ont quitté l'hôpital, les tumeurs épididymaires étaient absolument les mêmes qu'au moment de l'entrée : l'opération les avait laissées stationnaires.

D'ailleurs la pratique a déjà répondu depuis longtemps. M. Richet entr'autres, a obtenu de bien nombreux succès, et, pour s'en convaincre, on n'a qu'à lire, sur ce point, la thèse de M. Mougin. Non-seulement dans plusieurs cas la tuberculisation génitale a été arrêtée, mais encore on a vu rétrocéder, après l'opération, des altérations commençantes du poumon. M. Richet n'est pas le seul qui revienne à la castration et M. Tillaux a parlé, devant la société de chirurgie, de quelques résultats remarquables qu'il lui devait, parmi lesquels celui d'un malade opéré depuis sept ans, et dont la bonne santé ne s'était jamais démentie. D'autre part, nous pensons que les suppurations chroniques ne sont jamais une bonne chose, et que l'organisme ne saurait les tolérer impunément. L'individu s'étiole et s'affaiblit, ses forces s'épuisent et ne fût-il pas apte déjà à fabriquer du tubercule, il est certain qu'il le deviendrait sous l'influence d'une suppuration continue. Aussi pourquoi laisser dégénérer jusqu'à perte complète de l'organe les glandes envahies dans leur totalité? C'est d'une mauvaise chirurgie et qui marche à l'encontre du but qu'elle voulait atteindre!

Nous pensons donc, avec nombre d'auteurs, que la castration ne doit pas être repoussée. Nous dirons bien qu'en règle générale il ne faut l'appliquer que rarement ;

mais il est des cas où elle est nettement indiquée et l'abstention serait alors fâcheuse. Je sais qu'il est fort difficile de déterminer la limite exacte entre la conservation et l'intervention chirurgicale; il est malaisé de trouver une formule précise. A ce point de vue cependant, nous partageons l'opinion que Deville emprunta à Cruveilhier : « J'attache, nous dit l'éminent professeur, au diagnostic différentiel entre la tuberculose de l'épididyme et celle du testicule une importance extrême, puisque je regarde l'extirpation comme généralement indispensable dans les maladies du corps du testicule, tandis que les maladies de l'épididyme me paraissent le plus souvent marquées au coin de la curabilité. »

La distinction est en effet capitale et la conclusion rigoureuse. Pourquoi donc M. Cruveilhier, après avoir si bien motivé les raisons qui, dans certains cas, font de la castration une opération nécessaire, semble-t-il la proscrire dans ses travaux postérieurs? Il nous donne, dans son *Anatomie pathologique générale*, des observations d'individus traités pendant des *années* pour des tubercules du testicule; « il laisse l'organe se fondre lentement et dégénérer, écrit Deville, au milieu de complications qui rendent la maladie insupportable. » Il consent à attendre, même plusieurs années, la guérison par atrophie ou destruction du testicule, pratique acceptable peut-être pour les riches, mais que l'ouvrier, qui a besoin de gagner sa vie, ne saurait accepter.

Il est probable que, lorsque Cruveilhier établissait l'antagonisme qu'il signale entre la tuberculisation de l'épididyme et celle du testicule, il n'avait pas encore observé les cas remarquables de ces tubercules qui restent indéfiniment dans le parenchyme glandulaire sans réaction et sans poussées inflammatoires; peu à peu le tissu environnant se transforme en tissu fibreux, l'organe s'atrophie et la guérison est durable. Certes, ces faits sont importants; ils

répondent affirmativement à la question posée par Déville : « Connait-on un cas de tubercules du testicule proprement dit, guéri avec conservation de l'organe ? » Oui, on en connaît, mais combien rares sont-ils ? Cruveilhier n'en cite qu'un exemple ; nous en avons observé un autre ; peut-être en recueillerait-on quelques-uns dans les auteurs, bien que nos lectures, maintenant fort nombreuses sur la tuberculose génitale, ne nous en aient pas fait découvrir un seul.

Ce sont donc de trop rares exceptions pour qu'on en tienne un tel compte dans la pratique. Aussi, tout en faisant quelques réserves dictées par la rencontre possible de ces tubercules fibreux, acceptons-nous la première formule de Cruveilhier, et nous dirons : Lorsqu'un individu bien portant d'ailleurs ou qui, du moins, a les poumons en bon état, est atteint de tuberculose génitale, si l'épididyme est seul envahi, on s'abstiendra de toute intervention; mais si le testicule proprement dit se prend, si l'on constate des nodosités vers le corps d'Higmorhe, si la glande se tuméfie et devient douloureuse, si quelques poussées aiguës se déclarent de temps en temps, si la rougeur du scrotum ne se dissipe pas et nous prouve, par sa persistance, que les parties profondes dégénèrent et se désorganisent, de quelle nécessité imposer au malade ces longues suppurations qui l'épuisent ? Pourquoi repousser une opération qui le débarrasserait vite d'un organe perdu fatalement, mais qui, si on l'abandonne à lui-même, mettra peut-être des années à disparaître ? Or, pendant ce temps, toute vie sociale est rendue difficile, des complications sont toujours à redouter, le testicule d'ailleurs est souvent douloureux et la souffrance que ressent le malade lui rappelle sans cesse l'affection dont il est affligé : Non ! l'hésitation ne saurait être permise : il faut faire la castration ! — Telle est, du reste, la pratique de M. le professeur Richet, de M. Tillaux, de nombre d'autres chirur-

giens. Dans les cas que nous venons de décrire, ils proposent l'opération ou, ce qui est préférable, en font germer comme spontanément l'idée dans l'esprit du malade.

RECUEIL D'OBSERVATIONS

Orchites tuberculeuses. Abcès tuberculeux. Orchites chroniques. Scléroses et atrophies du testicule.

Orchites tuberculeuses.

OBSERVATION I.

Début subit et sans cause appréciable dans le cours d'une excellente santé. — Douleur vive. — Tuméfaction rapide. — Fluctuation vers la fin du deuxième mois. — Castration. — Le testicule est criblé de granulations grises. (Observation communiquée par MM. Peyrot et Dolbeau.)

X..., âgé de trente ans, a toujours joui jusqu'au commencement de l'année 1874 d'une excellente santé. Il a l'extérieur d'un homme très-vigoureux, peut-être un peu lymphatique, et possède un embonpoint assez développé. Il est marié et père depuis peu. Il vit dans les meilleures conditions hygiéniques. Il n'y a pas de tuberculeux dans sa famille.

Nous ne trouvons comme antécédents du côté des voies génito-urinaires que quelques blennorrhagies guéries depuis plusieurs années et qui jamais ne s'accompagnent d'orchite. Pas de syphilis.

Le début de sa maladie semble pouvoir être fixé avec précision. Il affirme que jamais il n'avait éprouvé aucune douleur dans les testicules avant le 3 janvier 1874. Jamais non plus, avant cette date, il n'avait senti au toucher quelque chose d'anormal de ce côté. Comme il est intelligent et instruit, on peut ajouter une certaine importance à ces renseignements.

Dans la nuit du 3 janvier 1874, il eut, à ce qu'il raconte, une indigestion. Il dut se lever plusieurs fois pour aller à la garde-robe. Ce malaise ne dura pas longtemps. Le matin, à son réveil, il ressentit quelques douleurs dans le testicule droit qui lui parut un peu augmenté de volume. Il put se lever néanmoins et vaquer à ses occupations habituelles ; mais, dans le courant de la journée, son mal allait toujours empirant, et il dut se coucher de bonne heure. Le lendemain matin, le docteur C... son voisin et son ami, trouva le testicule droit plus que doublé de volume et très-douloureux à la pression. Il constate des maux de reins, quelques envies de vomir. Il diagnostique une *orchite aiguë*, prescrit,

des sangsues, des cataplasmes, des bains et le repos au lit. La cause de l'orchite paraissait bien obscure. Il n'existait pas trace d'un écoulement quelconque. Le malade et le médecin pensaient que le testicule avait pu recevoir quelque coup, subir quelque froissement, notamment dans la nuit du 3 au 4 janvier et qu'il s'agissait là d'une espèce d'orchite traumatique. Mais il faut dire que le traumatisme, s'il avait existé, avait dû être bien léger; le malade ne se rappelait pas avoir reçu le moindre coup.

Bien que continués avec persévérance, les antiphlogistiques n'amenèrent pas la résolution de cette orchite. La douleur qui existait primitivement se calma, mais le testicule, au lieu de diminuer de volume, acquit peu à peu des dimensions plus considérables. Au bout de 3 semaines, le malade fort inquiet vint consulter M. Peyrot. Son testicule avait alors le volume d'un gros œuf de dinde. On pouvait y distinguer, non sans quelque peine, la glande et l'épididyme pris tous les deux. Ces deux parties constituaient dans leur ensemble une masse de consistance assez ferme et assez homogène. Il n'y avait pas trace d'épanchement dans la tunique vaginale à ce moment; nous ne pouvons dire s'il y en avait eu antérieurement. Les antécédents étaient si nets et si favorables à l'idée d'une orchite que l'on pratiqua encore la compression avec des bandelettes de Vigo imbriquées. Mais ce nouveau traitement n'amène aucune diminution. Il n'existe pas d'ailleurs de douleurs notables. L'état général est très-bon.

Dans les premiers jours de février, le malade est présenté au professeur Dolbeau. A ce moment la tumeur atteignait presque le volume du poing. Elle avait une forme ovale assez régulière et présentait une demi-dureté uniforme. En avant et en bas, elle était un peu moins consistante que dans ses autres parties. La surface était lisse ; la peau du scrotum distendue par la tumeur, un peu rouge, jouait partout librement sur elle, sauf à la partie supérieure, où elle semblait un peu adhérente aux parties profondes. Il était à peu près impossible à ce moment de distinguer l'épididyme du testicule. Le cordon, dès qu'on pouvait le séparer de la tumeur, semblait sain. Au toucher rectal, la vésicule séminale du côté droit semblait légèrement gonflée, et un peu plus dure que celle du côté gauche. La tumeur ne donnait pas lieu à la moindre douleur spontanée; elle était très-peu douloureuse à la pression.

L'aspect de cette tumeur et le développement si rapide qu'elle avait suivi, portèrent M. le professeur Dolbeau à diagnostiquer une *tumeur maligne;* il inclinait à penser qu'il s'agissait là d'un encéphaloïde à marche suraiguë. Il exprima l'opinion que la castration devait être prochainement pratiquée. Il prescrivit en attendant l'iodure de potassium.

Deux ou trois jours après, le malade se rendit à la consultation d'un autre professeur dont l'autorité est des plus grandes. Ce chirurgien diagnostiqua un *testicule syphilitique* malgré l'absence

d'antécédents, et malgré l'affirmation répétée du malade qu'il n'avait jamais eu la syphilis. Il prescrivit en conséquence l'iodure de potassium à la dose de 2 gr. par jour.

L'usage de l'iodure de potassium continué pendant plusieurs semaines ne procura aucune amélioration. La tumeur continua au contraire à se développer ; la peau de plus en plus tendue perdit de plus en plus sa mobilité sur les parties profondes. Vers la fin de février, elle adhérait à toute la partie antérieure et externe de la tumeur. Celle-ci sur quelque point semblait modifiée dans sa consistance. Toute la partie externe était moins dure que les parties inférieures et internes.

Dans les premiers jours de mars, sur plusieurs points, notamment à la partie supérieure de la tumeur, à sa partie externe, et vers son extrémité inférieure et externe, se montrèrent de petites inégalités saillantes à la surface de la tumeur qui, jusque-là, était restée parfaitement lisse. Ces saillies étaient bien régulières, nettement arrondies, semblables à des demi-sphères du volume d'un pois à peu près. A peine se furent-elles dessinées qu'elles donnèrent au toucher tous les signes d'un ramollissement très-avancé.

En présence de ces nouveaux phénomènes, M. Dolbeau pensa qu'il n'y avait plus à temporiser, et la castration fut pratiquée le 7 mars 1874, deux mois après le début de l'affection. Désirant être renseigné tout de suite sur la nature des parties saillantes dont nous venons de parler, et aussi sur la nature de l'affection qui restait un peu obscure, M. Dolbeau pratiqua une première incision à ce niveau. Du coup, il fut démontré que ces saillies étaient constituées par de petites cavités purulentes semblables à des kystes. Renonçant immédiatement à l'opinion qu'il s'agissait là d'un encéphaloïde du testicule, le professeur Dolbeau pratiqua la castration, comme dans les cas plus simples, en conservant toute la peau du scrotum, mais celle-ci dut être détachée sur une assez grande étendue de la tumeur à laquelle elle adhérait fortement. Dans cette dissection, un certain nombre de petites cavités purulentes arrondies furent encore ouvertes. Le testicule ayant été isolé de toutes parts, une ligature en masse très-solide et très-fortement serrée fut portée sur le cordon : c'est alors qu'on enleva la tumeur.

On avait pu s'assurer, au moment même où l'opération fut pratiquée, de ce que la vésicule séminale droite et la prostate n'étaient pas très-sensiblement altérées. Elles paraissaient pourtant un peu plus volumineuses et un peu plus dures qu'à l'état normal.

Nous ne dirons rien de l'examen anatomique de la tumeur dont d'ailleurs nous donnons plus loin le dessin. Elle appartient à un des types que nous avons décrits, et nous ne reviendrons plus sur l'épaississement du tissu conjonctif périépididymaire, sur les

foyers caséeux ramollis de l'épididyme, et sur les nodules semés dans le parenchyme du testicule proprement dit. Entourés de tissu sain, ils se trouvaient sur des lignes parfois interrompues, mais régulièrement convergentes vers le corps d'Hygmorhe. — Nous laisserons aussi de côté la description microscopique qui se confondrait avec la description générale qui se trouve dans notre travail. Ce cas est en effet un des cinq sur lesquels s'est appuyé M. Malassez pour établir sa doctrine.

Le diagnostic anatomique de M. Malassez était : *tuberculisation aiguë du testicule*. Il ne craignit pas d'ajouter aux renseignements qu'il donna sur la tumeur, cette opinion que le pronostic devait être considéré comme très-grave. Selon lui, le malade était destiné à succomber, dans un avenir plus ou moins rapproché, à une tuberculisation analogue siégeant dans d'autres organes.

Les suites de l'opération furent des plus simples. La ligature du cordon tomba au temps ordinaire, et la cicatrisation fut obtenue très-rapidement, sauf à la partie supérieure de l'incision, où la peau retournée sur elle-même constituait une sorte de petit puits au fond duquel la suppuration continua pendant plus de trois mois. La santé du malade redevint excellente. Pendant tout le reste de l'année 1874, et pendant la première partie de 1875, il se trouvait dans un état tel que jamais, selon lui, il ne s'était mieux porté.

Des accidents nouveaux ont éclaté au commencement d'avril 1875, mais peut-être ici remontent-ils un peu plus loin. Depuis l'opération qu'il a subie, le malade avait, de temps en temps, éprouvé quelques douleurs légères dans le testicule qui lui reste, mais jamais on n'y avait constaté rien d'anormal. En avril 1875, une induration très-nette de la queue de l'épididyme se montre, d'abord assez limitée, mais qui bientôt envahit tout l'épididyme. En quelques semaines, cette tumeur acquit le volume d'un gros œuf, et on pouvait croire qu'elle allait suivre une marche suraiguë comme la précédente. Depuis plus d'un mois, cependant, elle est restée stationnaire ; l'épididyme très-volumineux présente une induration générale, uniforme ; cette tumeur n'est pas douloureuse spontanément ; elle est même presqu'insensible à la pression. Le malade est soumis à un régime tonique, mais sa santé générale continue à être très-bonne. Il ne tousse point et conserve son embonpoint. Nous n'avons pas pu examiner, comme nous l'aurions voulu, ses poumons par l'auscultation, sa prostate et ses vésicules par le toucher rectal. Il faut éviter chez un homme trop au courant des choses de la médecine d'augmenter encore les inquiétudes très-légitimes que lui cause son état.

OBSERVATION II

Début brusque et sans cause occasionnelle chez un scrofuleux. — Epanchement vaginal assez abondant; le cordon et la prostate sont tuméfiés. — La suppuration survient vers la quatrième semaine. (Obs. personnelle.)

Pierre, Hippolyte, jardinier, âgé de 35 ans, entré le 19 octobre 1874 dans le service de M. Lasègue, pour un mal de Pott, dont le début remonte à quatre ans environ. Nous ne nous étendrons sur aucun des symptômes que présente ce malade ; nous dirons seulement qu'on constate des abcès par congestion au niveau de la fesse, dans la fosse iliaque gauche, le triangle de Scarpa, et même à la partie antérieure et supérieure de la région thoracique.

Jusqu'à 32 ans, notre homme avait été d'une excellente santé, mais depuis une fluxion de poitrine, prise à cette époque, il a commencé à s'affaiblir, et l'on soupçonne aujourd'hui le début d'une tuberculose pulmonaire. Mais M. Ducastel, chef de clinique du service, pense qu'on ne saurait encore affirmer rien de bien net.

Le 27 avril, le malade est subitement pris pendant la nuit de douleurs vives, aiguës, lancinantes sur le trajet du cordon gauche, et, dès le matin, il nous fait constater l'existence d'une tuméfaction volumineuse de la bourse du même côté. Il ne sait à quoi rattacher l'apparition de ce gonflement ; il ne s'est point froissé le testicule, et n'a pu le heurter, car depuis plusieurs jours il ne se lève pas. Il n'a point d'écoulement uréthral, point de blennorrhée ancienne, et la seule chaude-pisse qu'il ait eue, et qui du reste fut de courte durée, date de plus de 20 ans.

La glande droite est normale et ne présente ni engorgement ni noyau induré. La glande gauche est doublée de volume, le scrotum en est rouge, distendu, mais le tissu n'en est point œdématié, et glisse facilement sur les tuniques sous-jacentes. Il n'existe pas de vaginalite, et l'on arrive directement sur la glande sans refouler la moindre couche de liquide. Le testicule proprement dit n'est pas atteint ; son tissu est souple, élastique, et la pression n'en est point douloureuse. C'est l'épididyme qui, seul, avec le canal déférent, est le siége du gonflement. Il est gros, dur, surtout à la queue, et dans la plus grande partie du corps, car la tête paraît moins prise, bien que cependant elle soit légèrement tuméfiée. Le volume de l'épididyme est tel qu'il semble envelopper le testicule à la manière d'un coquetier ; les bords en sont fermes, et forment une limite nette entre les deux parties de la glande. La surface de l'épididyme est régulière, sans bosselures, et sa résistance est partout la même.

A la fin du 2e jour, la tumeur avait acquis son plus grand volume : depuis, elle est restée stationnaire, le gonflement est le même, et la pression aussi douloureuse. La souffrance est surtout vive à la queue de l'épididyme et sur le trajet du cordon dont le calibre égale celui d'une plume d'oie. La prostate est excessivement volumineuse et bombe dans le rectum. Comme l'épididyme et comme le canal déférent, elle est aussi fort sensible à la pression. Les douleurs spontanées cèdent un peu vers le 4e jour. Il faut un effort, une expiration brusque pour les réveiller. Mais le 10e jour, elles renaissent et s'irradient le long du cordon. La moindre pression est extrêmement douloureuse, la tuméfaction a augmenté, et une petite quantité de liquide s'est accumulée dans la tunique vaginale. La queue de l'épididyme grossit de nouveau, les tuniques du testicule s'œdématient, et deviennent adhérentes en un point.

Ces phénomènes inflammatoires ne s'apaisent pas, et même le 13 mai, seize jours après le début de l'affection, on constate que l'épanchement de la cavité vaginale a fait des progrès, qu'il faut, pour arriver sur la glande, refouler une couche liquide de 4 à 5 millimètres. La queue de l'épididyme est excessivement tuméfiée, et il se forme déjà une bosselure qui pointe en bas et en arrière ; elle adhère aux téguments, mais elle est encore fort résistante.

Peu à peu cependant, elle se ramollit ; la fluctuation y devient nette et un abcès du volume d'une noix se forme dans la partie la plus déclive. Il est ouvert, trente jours après le début de l'affection ; il s'en écoule une quantité assez considérable de pus crémeux au milieu duquel existent de petits grumeaux de sang noir et coagulé. L'incision ne se cicatrise pas, et aujourd'hui encore, deux mois et demi après son ouverture, une fistule persiste qui donne issue à de la sérosité grumeleuse. Mais du moins les douleurs ont complétement disparu. On peut manier assez facilement la glande dont le volume d'ailleurs est à peu près resté le même. On se trouve en face d'un tubercule du testicule de forme ordinaire. Des bosselures nouvelles se font ; la suppuration sera probablement très-longue, et si l'état général du malade était bon, il nous semble qu'en pareil pas la castration serait indiquée nettement.

Nous avons revu le malade, un an environ après avoir recueilli cette observation, la tuberculose pulmonaire n'était plus douteuse : les abcès par congestion avaient augmenté de volume et les forces avaient beaucoup diminué. Les fistules du testicule droit n'étaient point taries. Le testicule gauche est resté sain. En avril 1876, le malade est mort. Malheureusement nous n'avons pu faire l'autopsie.

OBSERVATION III.

Début brusque chez un individu de santé douteuse; pas de cause déterminante connue. — Légère vaginalite. — Rien du côté de la prostate.— Suppuration à la fin du premier mois.— Castration. — Abcès tuberculeux. (*Voir Planche III, fig.* 2.) (Obs. personnelle.)

Gauthier Jean, valet de chambre, âgé de 28 ans, entré dans le service de M. Labbé pour une tumeur du testicule gauche.

Cet homme est de bonne santé, bien qu'il soit assez sujet aux bronchites. Il prend un rhume tous les hivers, mais il n'a jamais craché de sang, et l'auscultation ne révèle rien d'anormal dans la poitrine. Dans sa famille, il ne saurait signaler aucun cas d'affection pulmonaire.

Vers le 15 novembre 1874, il fut pris subitement d'une vive douleur dans le testicule gauche avec irradiation le long du cordon. Or, il n'avait fait ni marche longue ni effort, il n'avait subi aucune violence qui pût expliquer l'apparition d'une inflammation telle. En même temps que cette douleur survinrent de la rougeur et du gonflement des parties; il existait des symptômes généraux, céphalalgie, fièvre, perte d'appétit; il dut s'aliter et cet état dura quinze jours environ. Les symptômes s'apaisèrent un peu. Il partit alors pour son pays, la Charente. Or le testicule était encore douloureux et tuméfié, et même un abcès se forma qui s'ouvrit le 23 décembre, plus d'un mois après le début de la maladie. Effrayé alors, notre individu se décide à regagner Paris pour s'y faire soigner.

La suppuration abondante qui se fait par la fistule consécutive l'a beaucoup affaibli : aussi se plaint-il maintenant de pertes de forces et d'appétit. C'est alors que nous pouvons l'examiner : le testicule droit paraît sain, cependant on trouve dans le corps de l'épididyme une petite tumeur pisiforme, assez facilement isolable, indolore, et dont il est difficile de préciser la nature. Le cordon de ce côté est normal; nous en dirons de même de la prostate, qui ne nous paraît ni dure ni bosselée.

Lorsqu'on examine la bourse gauche, on trouve une tumeur de la grosseur d'un œuf d'oie; la peau du scrotum est rouge, œdématiée, tendue, surtout au niveau de deux fistules infundibuliformes situées à la partie externe et inférieure de l'enveloppe, et qui correspondent évidemment au corps et à la queue de l'épididyme. L'épididyme est très-volumineux, dur et bosselé dans toute son étendue. Quant au testicule lui-même, il est difficile de savoir s'il est atteint, et s'il présente des indurations et des bosse-

lures, car il est séparé des enveloppes par une hydrocèle assez abondante.

Il s'est fait un travail du côté de la prostate, car, les premiers jours, elle ne nous avait pas paru prise, et il est évident maintenant qu'elle est tuméfiée et légèrement douloureuse à la pression. Comme il se fait maintenant des poussées nouvelles, et comme le tissu de la glande paraît généralement envahi; comme d'ailleurs l'état général du malade est bon et qu'il demande à être opéré, la castration est pratiquée par M. Labbé. L'opération ne présente rien de saillant à noter, nous dirons seulement que M. Labbé, selon sa méthode ordinaire, embroche le cordon avec un ténaculum qu'il laisse en place pendant 24 heures. On n'a plus ainsi à redouter la rétraction du cordon dans le trajet inguinal, et si une hémorrhagie se déclarait, rien ne serait plus simple que de lier l'artère ainsi maintenue au-dehors.

Lorsqu'on examine la tumeur, on constate sur le scrotum la présence des deux fistules signalées dans l'observation ; la moindre pression détermine par ces ouvertures l'issue d'une notable quantité de pus. La tunique vaginale est adhérente en plusieurs points, et limite des diverticules, des culs-de-sacs remplis de sérosité. On remarque surtout deux poches, l'une à la partie antéro-supérieure, l'autre à l'extrémité antéro-inférieure, et renfermant chacune dix à quinze grammes de liquide.

Les tissus qui environnent l'épididyme sont épaissis, lardacés et d'une très-grande résistance. L'induration est surtout remarquable en bas et en dehors, et dans les points qui correspondent au trajet fistuleux.

Sur une coupe antéro-postérieure, comprenant à la fois le testicule et l'épididyme, on remarque l'état suivant : et d'abord, dans le testicule proprement dit, on tombe sur une cavité centrale remplie de pus et assez vaste pour loger une grosse fève. Elle est elliptique, régulière et partout à égale distance de la surface de la glande dont elle est séparée par une épaisseur de tissu de 5 à 6 millimètres environ. Lorsque le pus a été enlevé, on voit que la paroi de la caverne est irrégulière et anfractueuse ; elle est bourgeonnante, fongueuse, comme les cavités dans les tumeurs blanches. Les bourgeons sont arrondis, vasculaires, et convergent vers le corps d'Hygmorhe. Ce tissu pariétal paraît sur la coupe avoir une épaisseur d'environ 2 millimètres, et sa coloration jaunâtre, ses éléments qui paraissent infiltrés de graisse tranchent nettement sur une couche blanche qui la limite, et qui paraît due à du tissu conjonctif sclérosé. Plus excentriquement se trouve le tissu de la glande peu altéré dans les 2/3 supérieurs, mais infiltré à son extrémité inférieure de granulations transparentes tellement pressées les unes contre les autres qu'elles présentent l'aspect d'une frambroise blanche, dans laquelle les couches périphériques transparentes permettent de voir les pé-

pins opaques et blanchâtres : la ressemblance est parfaite. L'abcès central que nous venons de décrire est parfaitement enkysté.

On voit par ce qui précède que de la superficie du testicule vers sa profondeur on trouve : 1° l'albuginée épaissie, 2° le tissu testiculaire sain dans les 2/3 supérieurs, infiltré de granulations transparentes dans le 1/3 inférieur, 3° une couche blanche, résistante, fibreuse, formée par du tissu conjonctif dont la prolifération a détruit les tubes séminifères, 4° une membrane jaune, tomenteuse, bourgeonnante, sorte de membrane pyogénique, 5° enfin l'abcès central contenant de 15 à 20 gr. de pus. — L'épididyme est très-irrégulièrement atteint : la tête est formée de tissu blanc, lardacé, parcouru par des vaisseaux en assez grand nombre ; dans le corps et au niveau de la queue, se trouvent des noyaux ramollis limités à leur pourtour par du tissu lardacé semblable à celui de la tête épididymaire.

L'examen microscopique a été pratiqué avec le plus grand soin par M. Malassez. Les granulations transparentes dont nous avons parlé sont constituées par des conduits séminifères très-dilatés, remplis de granulations graisseuses, et au pourtour de tubes avec zone irrégulière de granulations graisseuses : cette zone présente des prolongements. La zone périphérique est constituée par du tissu fibreux assez riche en éléments jeunes. Le tissu fibreux paraît généralement disposé en cercles formant couronne autour de la partie graisseuse centrale. Sur quelques granulations moins avancées, il semble bien que ces cercles correspondent aux tubes seminifères devenus fibreux et oblitérés par suite de l'hypertrophie des parois au voisinage des tubes séminifères primitivement atteints. Le tissu fibreux, dans les parties les plus extérieures de cette zone, est disposé en lamelles concentriques à la granulation tout entière. Il existe une assez grande quantité d'éléments jeunes entre ces deux portions de cette zone. Pas ou peu de cellules géantes. — En dehors des granulations, le tissu est fibreux quand les granulations sont confluentes, et au centre de ce tissu fibreux, on distingue quelques tubes atrophiés.

Si maintenant nous passons à l'étude des parois de l'abcès, nous voyons que les couches les plus internes sont uniquement constituées par des éléments jeunes et très-peu de tissu conjonctif. Plus profondément le tissu fibreux domine ; on y distingue des tubes séminifères atrophiés, puis, par transition insensible, on passe à des portions de substance testiculaire décrite plus haut. Dans l'épaisseur de ces parois, au niveau du tissu de granulation, on aperçoit des riesenzellen en assez grande quantité. On trouve encore des masses caséeuses à centre ramolli communiquant parfois avec la surface libre : ces masses sont entourées de riesenzellen ramollis.

Les suites de l'opération ont été des plus simples, la plaie a

bourgeonné rapidement, et quinze jours après le malade a quitté l'hôpital parfaitement guéri. Le noyau que nous avions constaté dans l'épididyme droit persistait toujours, il est vrai, mais sans augmentation de volume, et le même qu'à l'entrée. Sans se prononcer sur sa nature, il nous paraissait cependant probable qu'il s'agissait là d'un noyau tuberculeux.

OBSERVATION IV.

Début chez un tuberculeux, atteint de blennorrhée chronique; rien du côté de la prostate. — On croit à une épididymite virulente. — Le pus est collecté au bout de trois semaines. (Obs. personnelle.)

Cuzot Louis, garçon charcutier, âgé de 23 ans, entré dans le service de M. Labbé, le 20 janvier pour une tumeur du testicule.

Ses antécédents ne sont pas des meilleurs; à neuf ans, il a eu le croup; à 12 ans, fièvre typhoïde; à 20, il commence à tousser et à cracher du sang. Depuis cette époque, il a de fréquentes bronchites; l'auscultation du reste révèle au sommet gauche une expiration prolongée, mais pas de craquements. Il y a trois ans environ, il eut une 1re chaude-pisse peu douloureuse, et qui ne dura que quelques jours. Il y a deux mois, blennorrhagie nouvelle, mais peut-être dans l'intervalle s'était-il produit un léger rétrécissement de l'urèthre, le malade ayant remarqué que son jet d'urine était bifide.

La blennorrhagie nouvelle ne paraissait pas devoir être plus grave que la première, lorsque, deux ou trois jours après son début, survient un paraphimosis pour lequel Cuzot entre à l'hôpital du Midi où le paraphimosis fut réduit. C'est à ce moment, vers le 20 décembre, que le malade ressentit tout-à-coup une vive souffrance le long du trajet du cordon gauche; elle descendait jusqu'à l'épididyme et envahit la glande tout entière. Elle devient le siége de douleurs spontanées très-intenses, le moindre mouvement les exaspère, et le malade n'ose tousser de peur de les réveiller; le gonflement est très-rapide, et la bourse gauche dépasse en peu de jours le volume d'un œuf. — Peu à peu cependant, les douleurs spontanées s'apaisent assez pour que le malade assez impatient, et qui se croit mal soigné, puisse quitter l'hôpital du Midi.

Le gonflement d'ailleurs persiste encore : le onze janvier, dix jours avant son entrée dans le service, 21 après le début de son affection il voit apparaître une petite tumeur en arrière de la glande spermatique : c'est pour elle qu'il entre à l'hôpital.

Nous avons pu constater à ce moment qu'en bas, en arrière et un peu en dedans de l'épididyme existe une tumeur de la gros-

seur d'une petite noix ; elle est fluctuante ; maintenant indolore, adhérente aux téguments qui sont rouges à ce niveau; elle ne fait pas corps avec l'épididyme volumineux et dur, mais elle lui est attachée par un pédicule d'un longueur très-appréciable.

Dès le lendemain de son entrée, une ponction est faite avec le bistouri ; il s'écoule une certaine quantité de pus bien lié; la suppuration ne dure que trois jours, et l'ouverture se cicatrise. Le malade demande alors son exeat et sort vers le milieu de février. Il n'existe plus, comme accident de l'appareil génital, qu'une très-légère blennorrhée, entretenue sans doute par un commencement de rétrécissement du canal de l'urèthre que révèle le cathétérisme, et des indurations au niveau de la tête et de la queue de l'épididyme.

Nous avons revu le malade 3 mois après. L'état général est à peu près le même ; il vaque à son travail qui n'a nullement été interrompu depuis, mais tousse, crache du sang, et ses forces diminuent un peu. Le testicule droit est toujours normal ; le testicule gauche, celui qui avait été le siége de l'abcès, offre une induration à la queue de l'épididyme, une autre à la tête, mais il ne s'est pas fait de poussée nouvelle, et les choses paraissent être restées à peu près en état.

OBSERVATION V.

L'orchite est provoquée par un choc violent. — Le malade est tuberculeux. — Pas d'épanchement dans la vaginale. — Le cordon et la prostate sont pris. — La suppuration survient au bout de six semaines. — Mort par cachexie. — Autopsie. — Epididyme caséeux. — Testicule absolument détruit (Obs. personnelle.)

Le 2 mars 1875 est entré dans le service de M. Desnos le nommé Marc Narcisse, âgé de 25 ans : il a une affection des voies respiratoires et une tumeur du testicule gauche.

Sans être d'une robuste santé, il n'avait jamais été malade avant la guerre de 1870. Il fut pris d'une fièvre typhoïde que suivirent bientôt une bronchite et une pleurésie; depuis il ne s'est jamais complétemeut remis. Au mois de novembre 1874, il reçoit un coup violent sur le testicule, un de ses petits neveux s'était jeté en courant, au milieu de ses jambes. La douleur fut tellement vive qu'il en eut une syncope. Il se mit au lit, et, dès le lendemain, existait un gonflement considérable de la bourse. La tuméfaction s'accrut encore les jours suivants, et, dès le surlendemain de l'accident, la bourse droite atteignait le volume du poing. On ordonne du repos, des sangsues, de l'onguent mercuriel et un cataplasme : sous l'influence de ce traitement, la tumeur dégonfle un peu, et les douleurs irradiées deviennent moins vives. Le malade

croyait à une sérieuse amélioration, lorsque, vers le commencement de janvier, apparurent sur la bourse gauche des petites tumeurs qui se développèrent lentement et s'ouvrirent l'une et l'autre en livrant passage à du pus; puis des fistules s'établirent qui persistent encore maintenant.

Malgré cet état de la glande, les désirs vénériens persistaient encore; il fut voir une femme, et se livra en moins de deux heures à un coït trois fois répété. Au bout de quatre jours survinrent une légère douleur, un léger écoulement, et de la cuisson pendant la miction. La douleur fut de courte durée, mais l'écoulement, quoique très-peu abondant, persiste encore. C'est alors qu'il se décide à entrer à l'hôpital (2 mars) bien moins pour sa tumeur que pour sa tuberculose pulmonaire. Nous trouvons que le testicule droit est sain. Le testicule gauche, de la grosseur d'un œuf de dinde, est presque régulièrement sphérique. La circonférence verticale est de 20 centimètres, la circonférence transversale de 19. La peau est lisse, les veines sont très-développées, mais au niveau des deux fistules, la peau est adhérente. Il n'existe pas d'épanchement dans la tunique vaginale. Le testicule est notablement plus dur qu'à l'état normal; il est cependant dépressible sous le doigt, mais la résistance est partout la même. L'épididyme est confondu avec le testicule, et l'on ne saurait les distinguer l'un de l'autre. Le cordon est gros, moniliforme, la prostate est dure, volumineuse, comme injectée au suif, et l'on sent très-bien les vésicules séminales indurées et bosselées, surtout la gauche. Après avoir ainsi traîné tout le mois de mai sans avoir présenté d'autre phénomène particulier qu'un léger érysipèle, la dyspnée s'est accrue peu à peu et le malade est mort subitement le 5 juin.

L'*autopsie* a été faite : les poumons étaient farcis de tubercules et creusés de cavernes. La prostate, atteinte dans son lobe gauche, dont la substance d'un blanc-verdâtre semblable à la pulpe du marron cru n'est pas encore ramollie ; les lésions sont moins avancées dans le lobe droit. La vésicule séminale de ce côté n'est pas malade, mais celle de gauche est absolument prise et farcie de matière caséeuse. Il en est de même du canal déférent. L'épididyme étalé à la surface du testicule est aussi caséeux, mais il n'offre pas de points abcédés. Le testicule au contraire entouré par l'albuginée épaissie est ramolli entièrement. Il ressemble à une coque résistante à surface interne tomenteuse, moutonnée, et en tout point baignée par du pus. Au milieu, se trouvent quelques « séquestres » à bords déchiquetés et imbibés du liquide environnant. On reconnaît encore dans ces lambeaux les tubes séminifères au milieu desquels existent des granulations; à la partie externe et antérieure sont les deux fistules qui, nous l'avons vu, s'ouvraient sur le scrotum. Si l'on essaie de déterminer l'âge de ces différentes lésions, le testicule paraît

avoir été d'abord atteint, puis les altérations ont marché vers l'épididyme, le canal déférent, la vésicule séminale et la protaste dont les foyers sont crus et résistants.

OBSERVATION VI.

Début brusque et sans cause, chez un tuberculeux.—Léger épanchement vaginal. — Le cordon et la prostate sont envahis. (Observ. personnelle.)

Bresson Isaïe, charretier, 32 ans, entré le 6 juillet dans le service de M. Gaillard, pour une affection commençante des voies respiratoires, et une tumeur dans la bourse droite. Il est d'apparence assez robuste, n'a jamais fait de grandes maladies. Son père vit encore; sa mère est morte paralysée à 56 ans; ses frères et ses sœurs se portent bien.

L'année dernière, sa santé a subi quelques altérations; il a été pris d'une pleurésie qui a duré un mois; il a maigri, ses force sont un peu diminuées, et il a craché quelques filets de sang. D'ailleurs, l'examen de la poitrine révèle le début d'une tuberculose: matité, expiration prolongée, craquement sec. Il n'a jamais eu de chancre, jamais de chaude-pisse et d'orchite.

Le 15 juin, survient tout-à-coup, et sans cause appréciable, une douleur dans la bourse droite. Il n'en continue pas moins son travail ce jour-là, mais le lendemain, il dut l'interrompre et se mettre au lit. La douleur était continuelle, vive, sans irradiation le long du cordon. La glande se tuméfia, et, dès le second jour, elle avait le volume d'un gros œuf, le docteur M... fut appelé; il crut à une *orchite aiguë*, et ordonna le repos, des cataplasmes et des onctions d'onguent mercuriel. La douleur spontanée disparut, mais comme le moindre froissement réveillait de vives souffrances dans le testicule, le malade demanda son admission à l'hôpital.

Lorsque nous pouvous l'examiner, 21 jours après le début de l'affection, nous constatons l'état suivant: le testicule gauche est sain, mais petit; peut-être existe-il un kyste insignifiant dans la tête de l'épididyme: le scrotum droit est rouge, vascularisé mais sans adhérence aux parties sous-jacentes. La tunique vaginale est soulevée par une couche légère de liquide; le testicule proprement dit est souple, sans bosselures, mais d'un volume au moins double de celui du testicule gauche. Or, ils étaient semblables autrefois. Mais la tuméfaction la plus grande porte sur l'épididyme qui paraît envahi dans son entier. Il forme un bourrelet qui déborde le testicule; il est dur, régulier, sauf quelques vagues bosselures vers la queue. Il n'existe pas de points fluctuants; la douleur a disparu, et l'on peut manier la glande sans éveiller de douleurs bien vives. Le cordon est gros et moniliforme; la pros-

tate est peu volumineuse, mais irrégulière et très-dure, le lobe droit surtout qui est aussi plus saillant.

Nous aurions voulu observer plus longtemps le malade, mais il était d'un caractère très-irritable, et malgré nos efforts pour le retenir, il demanda son exeat.

OBSERVATION VII.

L'orchite est survenue à la suite d'une violente contusion. — Epanchement vaginal. — Suppuration épididymaire. — Le cordon et la prostate sont atteints. — Castration.— Foyers épididymaires en voie de guérison.— Abcès tuberculeux.— Granulations tuberculeuses sur la vaginale. — (Voir : planche III, fig. I.) (Obs. personnelle.)

X., 27 ans, de très-robuste apparence. Il a toujours été très-bien portant, ne tousse jamais; l'auscultation d'ailleurs est absolument négative.

Il y a maintenant 1 an, il reçut un coup violent dans la bourse droite, un gonflement immédiat survint, une douleur très-vive, de la rougeur du scrotum, enfin tous les signes d'une orchite traumatique. Un traitement antiphlogistique n'amena qu'une amélioration légère, et l'accident ne s'était pas produit depuis quatre mois qu'un premier abcès se forma, puis un second; tous deux furent suivis de fistules qui persistent maintenant encore. Jusqu'alors la tumeur était restée limitée à la glande droite, mais, vers le sixième mois, elle envahit la gauche.

Nous ne pouvons examiner que sommairement le malade. Il est un des clients de M. le docteur Labbé qui nous amène avec lui pour l'aider dans une castration qu'il se propose de pratiquer. Nous constatons seulement que la portion droite du scrotum est criblée de fistules, que l'épididyme volumineux et dur est à peu près partout adhérent. Le testicule entouré de liquide est d'une palpation difficile. Le cordon est moniliforme; la prostate est atteinte. Les altérations à gauche sont beaucoup moins avancées; à peine trouve-t-on quelques noyaux dans l'épididyme.

M. Labbé pratique la castration du testicule droit; arrivé dans la cavité vaginale, il ouvre successivement plusieurs kystes séreux dont le liquide s'écoule au-dehors. La vaginale est excessivement vasculaire, et çà et là existent des suffusions sanguines et même de véritables épanchements sanguins. Elle est parsemée de granulations tuberculeuses transparentes, très-confluentes en certains points. L'épididyme est entouré de tissu mou et fongueux, semblable au bourgeon des tumeurs blanches.

Nous n'insisterons pas sur la description anatomique de cette pièce, dont le dessin se trouve dans notre planche III (figure 1).

Sur une coupe antéro-postérieure, nous avons trouvé un abcès enkysté et absolument semblable à celui que nous avons décrit dans notre troisième observation. Le tissu qui l'entourait paraissait sain dans certains endroits, mais il n'en présentait pas moins çà et là quelques granulations transparentes. Dans l'épididyme, on trouvait des cavernes en voie de guérison, ou même complétement cicatrisées dans la tête et le corps ; à la queue, nous trouvons un foyer caséeux dont le ramollissement commence à peine.

OBSERVATION VIII

Invasion brusque, sans cause appréciable. — Gonflement énorme du testicule et de l'épididyme réunis en une seule tumeur.—Bosselures tardives sur l'épididyme. — Rien à la prostate et aux vésicules. (Obs. communiquée par M. CHENET.)

Armand L..., âgé de 17 ans, homme de peine, entré le 20 avril 1876 au n° 31 de la salle Saint-Honoré. (Service de M. Panas.)

Ce jeune homme a été pris subitement, au milieu de la nuit du 15 au 16 avril, de douleurs vives dans le testicule gauche, douleurs lancinantes avec sensation de pesanteur et de tiraillement; en même temps la peau s'enflamme et se tend au point d'empêcher le plissement du scrotum entre les doigts. — Le lendemain matin le volume de la moitié gauche du scrotum était double de celui d'un œuf de dinde, et il n'a pas varié jusqu'à l'entrée du malade; il n'y a pas de réaction générale; l'appétit est conservé; le sommeil est bon. — Cinq sangsues ont été appliquées sur le trajet du cordon le 17 avril. La douleur s'était déjà calmée sous l'influence des cataplasmes et du repos. Le gonflement persistait seul. — Au moment de son entrée (20 avril), les parties étaient dans l'état suivant :

Le volume de la moitié gauche du scrotum dépasse le poing; la forme est un peu plus allongée; la peau est rouge, luisante, très-tendue, adhérente aux plans profonds à gauche; elle est légèrement œdématiée à droite. Il est impossible, d'ailleurs, de distinguer l'épididyme du testicule : le tout forme une masse d'une consistance très-ferme, à surface parfaitement lisse, et la pression n'y détermine aucune douleur. A la partie postérieure et inférieure, nous croyons trouver de la fluctuation.

Le cordon paraît absolument sain. A droite l'œdème de la peau ne permet pas d'apprécier exactement l'état de l'épididyme et du testicule qui, l'un et l'autre paraissent sains. — Il n'existe aucun écoulement uréthral, et le malade affirme n'en avoir jamais eu. Il n'a pas reçu de contusion. Il nie tout excès vénérien et ne présente aucun signe de syphilis. Sa santé a toujours été bonne. Il

est même vigoureusement constitué; ses muscles sont bien développés; il a quelque embonpoint. Ses trois sœurs sont mortes dans l'enfance : une à quelques mois; une autre à deux ans, dans des convulsions ; le troisième à cinq ans, des suites d'une amputation de jambe pour tumeur blanche tibio-tarsienne. Sa mère est bien portante; son père est inconnu.

Notre malade n'a jamais pissé de sang. La miction n'a jamais été douloureuse, et la défécation ne détermine non plus aucune douleur du côté de la prostate ou du canal de l'urèthre. Jamais les érections ou les éjaculations n'ont été douloureuses ; d'ailleurs le toucher rectal ne révèle aucune altération du côté de la prostate ou des vésicules séminales, et n'éveille aucune sensibilité anormale. L'apyrexie est complète. On ordonne des cataplasmes et le repos au lit.

Le 22 avril, le volume des parties a déjà diminué. Il n'y a plus d'œdème à droite, et l'on peut distinguer très-nettement à la tête de l'épididyme, un petit noyau du volume d'une noisette, ferme, arrondi, indolent. Le volume et la sensibilité de la glande redeviennent normaux; il n'y a de changement à gauche. Le 25, la fluctuation paraît plus évidente et moins limitée.

On la trouva dans toute la moitié inférieure (à gauche). Une ponction avec un bistouri ne donna issue à aucun liquide. Cataplasmes en permanence. Le 27, l'amélioration de l'état local est manifeste ; le volume du scrotum a beaucoup diminué. La peau a repris un peu de sa souplesse à la partie inférieure, mais un peu plus haut, l'adhérence est toujours aussi complète et la peau ne fait qu'une masse avec l'épididyme et le testicule. Cependant la résolution continue et avance peu à peu. — Le 5 mai, le testicule n'a plus que le volume d'un œuf de dinde. La fluctuation est toujours obscure à la partie inférieure ; la tumeur est indolente ; la peau est libre d'adhérences en haut et en bas, mais non sur les côtés. le testicule du reste et l'épididyme ne font toujours qu'une seule tumeur. A droite, le noyau de la tête de l'épididyme conserve toujours les mêmes caractères. Le malade, vers le 16 mai, se lève déjà depuis une huitaine de jours et prend un grand bain tous les deux jours.

La résolution a suivi son cours. Le volume total de la glande (testicule et épididyme réunis et toujours confondus) n'égale pas celui d'un œuf de poule; sa forme est plus arrondie. La peau a a repris ses caractères de coloration et de souplesse habituels, mais la consistance de la glande est très-ferme comme cartilagineuse; sa surface est parfaitement lisse, et il faut une pression très-forte pour y réveiller une sensibilité obtuse et non de la douleur. A droite, la sensibilité est normale et nous ne retrouvons plus le noyau qui existait à la tête de l'épididyme. Le volume du testicule reste sensiblement stationnaire, mais la glande et l'épididyme sont toujours intimement confondus. — Le 23 mai, notre malade

est encore en observation : il a maigri d'une façon notable pendant son séjour à l'hôpital, bien qu'il n'ait présenté aucun mouvement fébrile et qu'il ait toujours eu grand appétit. L'auscultation des poumons, renouvelée à plusieurs reprises, n'a révélé aucun signe certain de tuberculose. Le toucher rectal ne fournit de même que des signes négatifs.

OBSERVATION IX.

Début brusque chez un individu peut-être tuberculeux. — Léger épanchement vaginal. — Mouchetures. — Apparition d'un fongus expulsif.—Guérison par destruction du testicule. (Obs. personnelle).

Massot, André, chanteur ambulant, âgé de 47 ans, entré dans le service de M. Labbé, le 24 mars 1876, pour une tumeur du testicule.

Dans ses antécédents, nous ne trouvons pas trace de scrofule ; à 20 ans il est pris d'une fièvre typhoïde très-grave dont il fut long à se remettre. Pendant plus de six mois il eût, comme reliquat, une diarrhée rebelle dont il finit pourtant par se débarrasser. Plusieurs années après il eût une tumeur, peut-être un abcès du dos sur lequel il ne donne que des renseignements vagues. Enfin il faut noter une ophthalmie, sans doute blennorrhagique, qui lui a opacifié les deux cornées; il est absolument aveugle. Comme maladies vénériennes, il a eu de nombreuses chaudepisses, et l'on constate, à droite, quelques cicatrices de bubons suppurés. Il n'existe pas actuellement de signes certains de tuberculose. Le malade n'a jamais craché de sang ; mais on trouve une expiration prolongée et un sommet suspect. Voici, d'ailleurs, l'état des testicules : à gauche rien de spécial : la peau est souple et glisse sur une glande saine : le testicule droit est seul altéré.

Le malade nous raconte que le 23 mars, la veille de son entrée à l'hôpital, il fut pris d'une douleur très-vive de la bourse droite : élancements, battements profonds qui survenaient par accès avec irradiation dans l'aîne. En même temps se faisait un gonflement considérable qui augmenta rapidement ; le troisième jour il avait acquis son volume maximum.

C'est alors que nous l'examinons : le testicule droit est au moins quatre fois plus gros que celui du côté opposé ; il est enveloppé par un scrotum rouge, violacé, œdémateux ; il y a de la vaginalite : aussi est-il fort difficile d'explorer la glande. On ne saurait distinguer le testicule proprement dit d'avec l'épididyme. La confusion des parties est complète. Le cordon est dur, douloureux et du volume du petit doigt ; il se perd dans le trajet inguinal où on ne peut le suivre. La prostate et les vésicules ne paraissent

pas atteintes ; du moins la prostate est petite et sans dureté. On ne constate aucuns troubles généraux, mais on note une certaine ardeur au passage des urines, une émission pénible et qui tiendrait à une blennorrhée ; nous ne trouvons cependant pas, le matin, la goutte purulente caractéristique au méat urinaire.

Cinq jours après le début de l'orchite, quatre jours après l'entrée du malade, les douleurs sont telles que, pour les apaiser, M. Nicaise pratique quelques mouchetures à la partie antérieure et inférieure du scrotum, et ces petites ponctions donnent issue à un peu de sang mêlé de sérosité. Depuis ce moment, les douleurs se sont apaisées ; mais la rougeur persiste et la tuméfaction est aussi grande. Le cordon diminue cependant de volume. Une couche de liquide appréciable s'épanche dans la cavité vaginale.

C'est alors que, vers le 5 avril, se forme une petite tumeur arrondie, nettement fluctuante et qui soulève le scrotum au niveau de la partie inférieure et antérieure, au point où furent faites les mouchetures. Cet abcès s'ouvre spontanément et se vide. Mais l'on voit apparaître à l'orifice un petit bourbillon, jaune grisâtre, café au lait, que l'on reconnaît n'être autre chose qu'un amas de tubes séminifères ; il bombe au-dessus de l'ouverture du scrotum, son volume est celui d'un petit pois. Le 10, la rougeur et la tuméfaction ont beaucoup diminué, mais l'évacuation des tubes séminifères continue. Les bords de l'ulcération se sont écartés et l'ouverture est maintenant aussi large qu'une pièce de cinquante centimes. La substance testiculaire la recouvre et fait une petite hernie de 3 à 4 millimètres de hauteur et de 6 à 7 millimètres de diamètre. Cette substance est infiltrée de pus ; rien n'est plus facile que d'y reconnaître la présence des tubes, surtout sur les bords où ils sont dissociés par la dessication. Ce fongus n'est nullement végétant ; il existe bien quelques bourgeons exubérants, mais seulement sur la portion du scrotum qui constitue l'orifice ; la tumeur en elle-même n'est formée que par des tubes séminifères.

Le 12, M. Nicaise excise la portion de substance qui fait hernie, mais peu d'heures après le peloton avait repris son volume primitif. Les tubes se désagrègent en partie et restent adhérents au cataplasme. On constate en même temps une fluctuation dans la vaginale ; cette fluctuation d'ailleurs fort nette, s'accentue encore les jours suivants et le 16 on s'aperçoit que la peau toujours rouge et érysipilateuse pointe un peu à ce niveau et le 20 une ouverture se fait, peut-être au niveau d'une ancienne moucheture : par cet orifice s'écoule une notable quantité de pus. Néanmoins il y avait encore une certaine rétention ; aussi M. Nicaise a-t-il un peu agrandi l'ouverture par une incision ; alors, dès que l'évacuation du liquide purulent contenu dans le vaginal a été complète, on a pu se rendre un compte exact de la diminution du

testicule ; il ne mesure par la moitié du volume qu'il avait précédemment.

Dès le lendemain on voit apparaître par cette seconde ouverture un champignon de tubes séminifères qui maintenant, pour s'échapper de l'albuginée ont deux voies de sortie. Cependant c'est surtout par la plus récente qu'ils sont expulsés. — Il faut d'ailleurs peu de jours pour que l'évacuation soit terminée. On ne trouve plus, dans le scrotum qu'un moignon dur et irrégulier dû à l'albuginée rétractée et à l'épididyme bosselé et volumineux. Les orifices des fistules sont oblitérés, la guérison paraît complète.

OBSERVATION X.

Vaginalite tuberculeuse aiguë qui survient brusquement chez un individu dont les testicules étaient déjà malades.—Hématuries; cystite purulente; douleurs rénales; volumineux abcès de la prostate qui se vide par l'urèthre.— Mort par cachexie.— Autopsie.—Tuberculose généralisée de l'appareil genito-urinaire Voir *la planche* 2.) (Obser. personnelle.)

Blaizac, Philippe, mégissier, âgé de 57 ans, entré le 26 mars 1876, dans le service de M. Verneuil pour y être traité d'une tumeur des bourses.

Il nous raconte que jusqu'à 55 ans sa santé a été particulièrement bonne; il ne se rappelle avoir fait aucune maladie sérieuse. Son père et sa mère sont morts à un âge très-avancé ; ses frères sont très-bien portants. Il y a deux ans, en même temps que survenait une douleur et un gonflement du poignet gauche, le malade se mit à tousser et, plus tard à cracher du sang. Il entra dans le service de M. Vulpian où il fut traité pendant près de six mois, puis envoyé de là à Vincennes . Mais il n'était point guéri, car au mois de mai 1875 il entra dans le service de M.Trélat où il subit l'amputation du poignet. Sa santé ne s'en améliora guère, les hémoptysies devinrent plus fréquentes, la maigreur s'accrut; aussi après avoir traîné plusieurs mois, le malade rentre-t-il à la Pitié, où nous avons pu l'observer.

Outre son affection pulmonaire que révèlent des signes physiques non douteux : craquements et râles au sommet, il est porteur d'une double infiltration tuberculeuse au niveau des testicules. Cet envahissement n'est pas de date récente ; le malade nous raconte qu'au début même de la tumeur articulaire, il sentit un jour un gonflement subit accompagné de douleur dans le testicule droit ; la tuméfaction s'accrut, mais bientôt la douleur devint moindre et même plus tard et peu à peu le gonflement de

ce testicule diminue, mais il resta toujours des nodosités que nous allons retrouver.

L'envahissement du testicule gauche est beaucoup plus récent; ce n'est guère qu'il y a cinq semaines que la glande s'est prise et de la même façon que la première. Subitement, sans coup, sans blennorrhée, en un mot, sans cause appréciable, ont apparu le gonflement et la douleur; ils durent encore et lors de l'entrée du malade, nous avons pu nous en rendre un compte exact; voici l'état des parties :

Testicule droit. La peau est molle, normale, sans nulle trace d'inflammation, pas d'orifice fistuleux. Il n'existe pas d'hydrocèle; le testicule proprement dit paraît sain, mais l'épididyme est gros, dur, bosselé, irrégulier, surtout à la queue, mais la tête est moins volumineuse. Au niveau de la partie moyenne et attenant à la glande se trouve une petite tumeur dure, saillante, très-circonscrite, du volume d'un pois, implantée par une base étroite sur le bord externe de l'épididyme. Le cordon ne paraît guère atteint qu'à sa base.

Testicule gauche. Son aspect est tout différent. Les téguments sont œdématiés et comme érysipélateux ; ils glissent moins facilement sur la glande ; du reste, cette dernière est difficilement sentie, grâce à une hydrocèle; il faut, pour arriver jusque sur la glande, refouler une légère couche de liquide. On ne saurait dire si le testicule lui-même est atteint ; l'épididyme est extrêmement volumineux, irrégulier, comme celui du côté opposé, fort douloureux et la moindre pression y réveille une souffrance vive. Les bosselures sont surtout nombreuses au niveau de la queue, mais il n'existe pas d'adhérences sensibles ou d'abcès en formation. Le toucher rectal permet de constater que la prostate est très-volumineuse ; elle est si douloureuse que l'exploration en est rendue fort difficile et son gonflement est tel qu'elle forme un obstacle qu'il faut contourner pour arriver sur les vésicules séminales qui paraissent envahies d'ailleurs par la tuberculisation.

Les troubles de la miction sont très-marqués ; les envies d'uriner sont pour ainsi dire incessantes et le malade a son urinoir à demeure. Pendant la miction le malade éprouve une ardeur extrême, une cuisson vive au niveau du col ; cependant les souffrances sont maintenant un peu plus tolérables et la cystite semble un peu moins intense. Lorsqu'on examine les urines, on les trouve floconneuses, troubles, chargées de pus ; elles laissent dans le vase un dépôt abondant de leucocytes. Le malade a d'ailleurs, et à plusieurs reprises, pissé du sang ; jamais en très-grande abondance, mais assez cependant pour teinter l'urine en rouge. Depuis quelque temps, il existe aussi une certaine amélioration de ce côté. La région rénale est très-douloureuse à la pression.

La saillie que formait la prostate dans l'ampoule rectale est un peu moins considérable ; sur la ligne médiane même la glande est dépressible ; mais n'est plus fluctuante ; ce changement coïncide avec une émission plus considérable de pus par le méat urinaire. Evidemment l'abcès prostatique s'est ouvert dans l'urèthre.

Tel est l'état du malade ; il est à ce moment profondément cachectique ; du reste les forces s'épuisent, la fièvre hectique s'allume, des frissons erratiques surviennent, la langue se sèche et la mort arrive.

Autopsie. Les poumons, aussi bien à droite qu'à gauche, sont farcis de tubercules à diverses périodes de leur évolution.

Nous passons à l'examen du système génito-urinaire et d'abord à celui des *reins :* Le gauche semble à peu près normal; son volume n'est point augmenté ; il est simplement plus congestionné que d'ordinaire. On ne trouve ni masses caséeuses, ni granulations miliaires. Le rein droit au contraire est extrêmement volumineux et pour le moins triplé de volume. Il est fluctuant et par une section antéro-postérieure on constate une cavité centrale remplie d'urine purulente et floconneuse ; cette cavité est due à la dilatation des calices et du bassinet, ainsi qu'à une destruction partielle des pyramides de Malpighi. En certains points les calices semblent seulement dilatés, sans altération appréciable de la muqueuse, mais en d'autres cette muqueuse est épaissie et forme une sorte de couenne blanche et tomenteuse d'une épaisseur de 2 mm. environ et qui tapisse les anfractuosités rénales. De point en point existent des ouvertures régulières qui permettent d'entrer dans des cavernes de plus en plus petites, remplies de pus et d'urine. On dirait des flacons à ventre très-arrondi, à goulots très-étroits. Ces cavités, creusées jusqu'au voisinage de la capsule d'enveloppe, paraissent dues à la destruction des pyramides de Malpighi. Elles sont néanmoins limitées par la membrane tomenteuse que nous avons déjà signalée.

Ces altérations sont surtout marquées dans la moitié inférieure de l'organe ; la moitié supérieure est certainement bien moins atteinte. La substance médullaire au lieu d'être détruite paraît simplement refoulée par la dilatation des calices. Mais cette substance médullaire et la corticale périphérique sont parsemées de masses tuberculeuses dont les unes grises et encore transparentes sont à peine visibles, tandis que les autres atteignent le volume d'un petit pois. Au niveau de certaines pyramides on peut voir les granulations tuberculeuses affecter une régularité très-marquée et s'étaler en lignes divergentes et épanouies comme les tubes urinifères de ces mêmes pyramides. Elles forment des stries blanchâtres, des sortes de statifications tuberculeuses qui alternent avec les lignes rougeâtres des tubes urinifères. (Pl. II, fig. 3.) Lorsqu'on décortique le rein, difficilement, car une partie du pa-

renchyme s'enlève par lambeau, on aperçoit sur la surface de l'organe des multitudes de granulations d'âges divers et d'apparence variable. Elles sont irrégulièrement parsemées, très-nombreuses en certains points, manquant en d'autres ; aussi, entre les saillies particulières que forme chaque granulation existe-t-il des saillies beaucoup plus volumineuses dues à ces agglomérations, pour ainsi dire régionales de modules tuberculeux.

Uretères. Le gauche est simplement dilaté; ses parois sont peu épaisses et ne paraissent nullement altérées. Sa dilatation paraît due à un obstacle à la pénétration de l'uretère au niveau de son embouchure dans la vessie.

L'uretère droit présente une très-singulière disposition : il est double ; il existe deux bassinets et deux uretères ; des deux, l'un correspond à la moitié supérieure du rein, celle qui, nous l'avons vu, est de beaucoup moins altérée ; l'autre à la moitié inférieure où les lésions sont beaucoup plus avancées. La muqueuse qui tapisse le premier de ces bassinets est lisse et normale; peut-être est-elle plus mince et plus transparente, ce qui serait dû sans doute à une plus grande distension. Elle n'est pas ulcérée et l'on ne trouve pas de granulations à sa surface. Cette absence de lésions persiste dans les 2/3 supérieurs de son trajet, mais le 1/3 supérieur, au niveau d'un point à limites très-précises, se rétrécit subitement et cela à un tel degré que la lumière du canal permet avec difficulté l'introduction de la sonde cannelée qui cependant, arrive jusque dans la vessie, mais en détachant des parois tomenteuses une certaine quantité de matières jaunâtres. L'aspect de cette altération est tel qu'il semble évident au premier abord que les lésions se sont propagées de la vessie vers l'uretère. Au niveau du point où commence la coarctation, bien que le bourrelet formé par le rétrécissement soit très-net, on aperçoit quelques granulations grises qui remontent vers la muqueuse saine et cela dans l'étendue de 4 à 5 millim.

Le bassinet et l'uretère inférieur sont altérés dans toute leur étendue. Les parois, d'une épaisseur de 2 millimètres dans l'intérieur du rein, ont au moins trois millimètres sur le trajet de l'uretère . Elles sont blanches, tomenteuses et ressemblent à du tubercule cru dont on peut par le râclage enlever quelques parcelles. Ce second uretère côtoie le premier et leurs parois sont adossées l'une à l'autre jusqu'à leur entrée dans la vessie qui paraît se faire par une ouverture commune.

Vessie. L'aspect qu'elle présente est le même que celui des uretères, parois très-épaissies et telles que dans certains points elles atteignent près d'un centimètre. Il est vrai qu'on ne saurait distinguer les diverses tuniques de l'organe qui, du péritoine à la muqueuse ne forme qu'une seule couche; le péritoine, du reste, est absolument criblé de petites taches transparentes formées par les granulations grises. Les altérations de la muqueuse sont très-

profondes et l'ont envahie dans toute son étendue. Les fongosités vasculaires et ecchymotiques sont à peu près uniformément réparties et aussi nombreuses au niveau du sommet de l'organe que du trigone vésical. Le bas-fond est profond et excavé, et nettement limité par deux fortes saillies qui partent de l'ouverture des uretères et qui convergent en avant vers la base de la prostate. Les saillies, les nodules qui tapissent cette cavité vésicale sont de volume différent et varient d'un grain de mil à celui d'un petit pois. Ces fongosités sont très-nombreuses au col de la vessie.

L'URÈTHRE est sain dans la portion pénienne et membraneuse. Cette dernière cependant est très-vascularisée. Mais les altérations commencent au niveau de la région prostatique et le même aspect tomenteux, les mêmes saillies blanchâtres se retrouvent en ce point. Le veru-montanum est très-volumineux et dans les deux gouttières latérales on voit 3 ou 4 ouvertures dont 2 correspondent à l'orifice des canaux éjaculateurs, mais leur diamètre très-agrandi mesure au moins 3 millim. Ces ouvertures permèttent de pénétrer dans des cavernes creusées dans l'épaisseur de la prostate ; c'est par elle que s'était écoulé au dehors le pus de l'abcès prostatique constaté pendant la vie du malade.

Les divers organes que nous allons décrire maintenant se trouvent représentés dans notre planche 2 ; nous y renvoyons le lecteur. Les VÉSICULES SÉMINALES et la PROSTATE sont enveloppées par une couche épaisse de tissu fibreux. Lorsque ce tissu est enlevé, — mais cette opération présente des difficultés réelles, car on risque à chaque instant d'ouvrir les bosselures qui s'élèvent sur les vésicules séminales — on aperçoit des saillies, des dépressions et de nombreuses sinuosités. La vésicule droite est bien moins volumineuse que la gauche ; à peine mesure-t-elle le tiers de son diamètre. Le lobe droit de la prostate est creusé de petites cavernes qui ont détruit, en partie, la substance de l'organe, surtout à son sommet ; la base est infiltrée de tubercules crus dont les uns ne sont guère plus gros qu'un grain de chènevis ; ils sont très-confluents par places. La substance qui sépare ces granulations a pris un aspect lardacé semblable à celle qui constitue la plus petite vésicule séminale. Elle paraît transformée elle aussi en un tissu couenneux. Les CANAUX DÉFÉRENTS profondément altérés, noueux, et épaissis à leur origine sur l'épididyme, à leur terminaison au niveau de la vésicule paraissent sains dans le reste de leur trajet.

TESTICULE GAUCHE. Il existe une petite quantité de liquide dans la tunique vaginale, épaissie vasculaire et qui présente des néo-membranes de date récente. L'épididyme est beaucoup plus volumineux que la glande proprement dite qu'il entoure dans les deux tiers de sa circonférence environ.

TESTICULE DROIT. Ici la vaginalite paraît plus ancienne et les néo-

membranes plus nombreuses moindres; vascularisation en certains points; adhérence complète des deux feuillets de la vaginale; péri-épididymite. Sur le bord externe et inférieur de la portion moyenne de l'épididyme existe un noyau très-saillant du volume d'un pois; nous l'avions très-nettement senti pendant la vie; il est noté dans le cours de l'observation. Ce noyau est extrêmement dur à coque fibreuse et à centre pierreux. Il paraît développé dans le tissu fibreux qui enveloppe l'épididyme. Lorsqu'on fait une coupe antéro-postérieure du testicule droit on voit que le corps d'Higmorhe est transformé en un noyau fibreux d'où partent des travées très-épaissies. En deux ou trois points de la glande, mais surtout vers le centre, on aperçoit des granulations laiteuses entourées par des tubes séminifères sains, encore parfaitement déroulables. La tête, la queue et surtout le corps de l'épididyme sont transformés en masses caséeuses. Le testicule gauche ressemble beaucoup au précédent. Cependant le corps d'Higmorhe est moins fibreux et l'on n'y trouve pas les mêmes granulations laiteuses; l'épididyme est farci de petits noyaux ramollis; ils sont peu volumineux mais très-confluents vers la partie intérieure de l'organe.

OBSERVATION XI.

Epididymite tuberculeuse spontanée. — Suppuration rapide. — L'abcès est ouvert au bout de cinq semaines. — (Obser. communiquée par notre collègue et ami, M. Chenet.)

Lerasle Gabriel, âgé de 35 ans, serrurier, entré le 12 mai pour une tumeur des bourses dans le service de M. Panas.

Voici les renseignements que nous donne le malade : il a eu une chaude-pisse il y a une quinzaine d'années ; elle a duré quatre mois, à l'état aigu. Goutte militaire pendant longtemps. Jamais de complications testiculaires, lorsque, il y a trois semaines environ, est survenu un gonflement douloureux spontané du testicule qui force le malade à quitter son travail pour entrer à l'hôpital Saint-Antoine où il reste vingt jours. — Grands bains tous les deux jours ; cataplasme. Il sort amélioré le 20 avril, reprend son travail, mais est bientôt forcé de l'abandonner de nouveau. Un abcès se forme au niveau de la tête de l'épididyme à droite et il le fait ouvrir à l'Hôtel-Dieu (consultation du Bureau central) le 8 mai.

Voici ce que nous constatons le 17 mai, jour de son entrée. Ulcération de la largeur d'une pièce de vingt centimes à bords irréguliers au niveau de la tête de l'épididyme. Peau violacée adhérente dans une étendue de 4 ou 5 cent., partout ailleurs coloration et mobilité normales. Légère augmentation de volume de la moitié du scrotum, pris en masse. A la palpation on distingue très-nettement l'épididyme qui offre au moins le volume du

pouce, dur, présentant une bosselure du volume d'une noisette surajoutée au niveau de l'abcès. L'indolence est complète ; il y a même de l'insensibilité à la pression. La glande a conservé son volume normal. Depuis longtemps le malade ressent des douleurs dans l'aîne et dans les reins ; les urines laissent déposer au fond du vase une couche mucopurulente de plus d'un centimètre; il n'a jamais eu d'hématurie ; il éprouve seulement de la douleur à la fin de la miction. Le toucher rectal ne permet de constater aucune altération de la prostate ou des vésicules séminales, mais la pression au niveau de la vésicule séminale droite et au niveau du col vésical, est douloureuse. Les poumons sont douteux. Susceptibilité bronchique assez marquée ; pas de signes généraux certains de tuberculose ; son père est mort phthisique.

OBSERVATION XII.

Invasion brusque, sans cause appréciable. — Diagnostic erroné. — Gonflement considérable de la glande.— Léger épanchement vaginal. — Abcès au bout d'un mois. (Obs. de M. Duplay. *Union médicale*, 1860.)

Chainu, Hippolyte, menuisier, âgé de 20 ans, entré le 5 janvier 1860 dans le service de M. Denonvilliers.

Il y a huit jours, le malade a été pris de douleurs vives avec gonflement du testicule droit. Les douleurs et le gonflement ont été en augmentant, et depuis deux jours la marche est impossible.

A son entrée à l'hôpital, nous trouvons le testicule doublé de volume, induré. Le gonflement et l'induration occupent surtout l'épididyme, qui déborde de tous côtés le corps du testicule. La tumeur est parfaitement lisse et sans bosselures, le scrotum est rouge, chaud, tendu. On ne sent pas de liquide dans la tunique vaginale. Le canal déférent est augmenté de volume induré, douloureux au toucher comme l'est le testicule. La moindre pression réveille des douleurs vives qui s'irradient dans le canal inguinal et jusque dans l'abdomen. Il souffre modérément lorsqu'il est couché, mais il lui est impossible de se lever. On ne peut trouver aucune cause capable d'expliquer l'origine de la maladie. Jamais de blennorhagie, aucune maladie antérieure des bourses ni des testicules, pas d'antécédents vénériens, pas de contusions, pas d'efforts violents. — *On diagnostique une épididymite aiguë.*

Le douzième jour, les douleurs ont beaucoup diminué, mais l'induration et le gonflement persistent; le canal déférent reste gros et dur. Du 12 au 20, la tumeur augmente de volume ; le corps du testicule disparaît sous un léger épanchement liquide, et une ponction évacue 20 grammes environ de liquide citrin. On

constate alors que le testicule et l'épididyme sont confondus en une seule et même masse dure, lisse, sans inégalités ni bosselures ; cependant la tête et la queue se dessinent chacune sous la forme d'une légère saillie. Le cordon est toujours volumineux. Sensibilité à la pression, surtout en arrière. Peu de douleurs spontanées.

Le diagnostic reste incertain. — *On croit à l'existence d'une orchite passée à l'état chronique.*

Mais bientôt une adhérence se fait, à la fin du mois, à la partie inférieure de la tumeur, au niveau de la queue de l'épididyme; on songe au tubercnle, et l'interrogation apprend que le père est mort phthisique, que la sœur crache du sang, que lui-même était de mauvaise santé jusqu'à 7 ans, qu'il avait de la gourme à la tête ; il est maintenant assez bien, quoique d'apparence lymphatique. L'auscultation et la percussion ne révèlent rien de caractéristique. Il tousse peu, sa voix est souvent enrouée. Le toucher rectal permet de constater une induration manifeste des deux lobes de la prostate. On n'hésite pas à diagnostiquer une *tuberculisation du testicule.*

Le 9 février, les bosselures de l'épididyme se prononcent, la tumeur se ramollit en bas et en arrière, la fluctuation devient manifeste au niveau de la queue de l'épididyme, au point où existaient les adhérences ; une ponction est faite, une petite quantité de pus s'écoule et une fistule se forme. Les bosselures deviennent plus nombreuses et plus dures. Mais le malade ne souffre pas; aussi quitte-t-il l'hôpital le 18 mars. — La fistule persiste encore.

OBSERVATION XIII.

Orchite tuberculeuse spontanée. — Pas d'épanchement vaginal.— La prostate et les vésicules séminales ne sont pas atteintes.— Suppuration rapide. (Obs. de S. Duplay. *Union médicale,* 1860.)

Bouvier, fondeur en cuivre, âgé de 24 ans, entre le 21 janvier 1860 dans le service de M. Denonvilliers.

Il y a environ six semaines, gonflement douloureux du testicule droit survenu sans cause connue : pas de blennorrhagie, de contusion, pas d'efforts. Le malade n'a eu aucune maladie antérieure des bourses ni des testicules, pas d'antécédents syphilitiques. Le gonflement du testicule a augmenté graduellement, et en huit jours l'organe a acquis à peu près le volume qu'il présente aujourd'hui (sangsues, onguent mercuriel, emplâtre de Vigo). Sous l'influence de ce traitement le gonflement diminue un peu, ainsi que les douleurs ; mais le malade s'étant levé les mêmes symptômes

se reproduisent. Le malade se décide à entrer à l'hôpital, et voici ce que l'on observe :

Le testicule droit est volumineux; il présente 17 c. de circonférence; il est induré, surtout en arrière, au niveau de l'épididyme; en avant il existe encore une certaine élasticité. Le gonflement est, d'ailleurs, assez uniforme pour qu'il soit difficile de distinguer l'épididyme du corps du testicule; la tumeur est lisse, sans inégalités ni bosselures; il n'y a pas trace de liquide dans la tunique vaginale, pas d'adhérence sauf en bas, au niveau de la queue. Le cordon est sain; rien au testicule gauche. Le malade accuse une vive sensibilité à la pression, surtout en arrière, mais lorsqu'il est couché il ne ressent que peu de douleurs. Rien du côté de la prostate et des vésicules.

Le malade est interrogé avec soin. Sa mère est morte phthisique; lui-même a eu des dartres, des engorgements ganglionnaires, mais sans abcès; il était, dans son enfance, d'une santé très-délicate. Il s'enrhume facilement, mais n'a pas craché de sang: l'examen de sa poitrine ne donne que des renseignements négatifs. On diagnostique une tuberculisation des organes génitaux.

Effectivement des bosselures se forment; les adhérences deviennent plus étendues, la fluctuation devient très-nette et une ponction donne issue, le 5 février, à une assez grande quantité de pus grumeleux et mal lié. Le testicule paraît induré. Le malade sort le 25 février en conservant une fistule et les bosselures de l'épididyme. J'ai revu le malade le 12 mars. Rien n'est changé dans l'état local. Le malade a pu reprendre son travail : il n'éprouve pas de douleurs.

OBSERVATION XIV.

Epididymite tuberculeuse limitée d'abord à la queue de l'organe; poussées successives; léger épanchement vaginal; envahissement postérieur de la tête de l'épididyme et du canal déférent. (Obs. personnelle.)

Bertin, Henri, porteur aux Halles, âgé de 35 ans, entré le 16 mai 1876 dans le service de M. Verneuil, pour une tuméfaction de la bourse droite.

Il nous raconte qu'autrefois sa santé était excellente; il était vigoureux, et n'avait jamais fait de grandes maladies, lorsque, il y a deux ans, il commença à s'affaiblir un peu; il tousse, s'enrhume assez sérieusement tous les hivers; il a beaucoup maigri, et ses forces s'en vont. Cependant, il n'a pas eu d'hémoptisie, et l'auscultation, tout en donnant quelques signes affirmatifs, ne révèle que des altérations très-peu avancées. Bruit respiratoire rude, expiration prolongée, et çà et là, disséminés dans la poitrine,

aussi bien au sommet qu'à la base, quelques râles muqueux. sa mère vit encore. Son frère est mort de rétention d'urine; il n'y a pas de tousseurs dans sa famille.

Deux jours avant son entrée à l'hôpital, le malade nous dit qu'à la suite d'un effort, il sentit une douleur vive dans la bourse droite; il y porta la main, et reconnut un léger gonflement. La douleur était telle qu'il ne put continuer son travail. Il se mit au lit et comme les souffrances ne s'apaisaient pas, il se décida à demander son admission. C est alors que nous avons constaté l'état suivant :

Le testicule gauche est absolument sain. A droite, le scrotum est rouge, érysipélateux, et l'on sent très-distinctement une tumeur circonscrite à la queue de l'épididyme ; elle est du volume du pouce, dure, résistante, très-douloureuse. Le corps de l'épididyme est lui-même envahi ; mais la tête conserve son volume normal, le tissu garde toute sa souplesse. Le cordon est sain, la prostate et les vésicules séminales ne sont pas atteintes. M. Verneuil qui ne croit guère aux orchites survenant à la suite d'efforts, et constatant, d'autre part, une rougeur très-nette au niveau du méat urinaire, diagnostique une épididymite blennorrhagique. Les dénégations du malade sont pourtant absolues. Nous cherchons avec le plus grand soin une goutte purulente au bout de la verge; le matin, avant la miction, et nous ne l'avons jamais constatée.

Telle était la situation du malade ; la douleur avait un peu disparu, mais la tuméfaction était restée la même ; lorsque le 24 mai, huit jours après son entrée, survient une nouvelle poussée. Les douleurs lancinantes avec irradiation le long du cordon se font sentir ; la tumeur de l'épididyme grossit ; le canal déférent se prend, et un léger épanchement se fait dans la vaginale ; cependant la tête de l'épididyme et le testicule proprement dit restent indemnes ; la prostate et les vésicules séminales conservent leur volume normal.

Le 30 mai, l'état est à peu près le même, cependant les phénomènes inflammatoires se sont un peu apaisés. Les douleurs spontanées ont presque complétement disparu, bien que de temps en temps, quelques élancements irradient le long du cordon vers le trajet inguinal. L'épanchement de la vaginale quoique très-net, est peu abondant ; la tête de l'épididyme semble se prendre, de telle sorte que cet organe, pour le moins triplé de volume, forme un demi-cylindre qui enchasse les deux tiers postérieurs du testicule ; il est dur, résistant, la pression n'est plus douloureuse ; il n'y a pas de saillies très-nettes ; mais, quelques vagues bosselures qui se dessinent au niveau du corps de l'épididyme et au point d'origine du canal déférent. Celui-ci semble transformé en une baguette rigide et que casserait la flexion. Néanmoins, à son extrémité inférieure, existent quelques nodosités. En aucun point il n'y a d'adhérences entre l'épididyme et les téguments. La pros-

tate est à peu près saine ; cependant, le lobe droit est un peu tuméfié et la pression y détermine une certaine douleur.

On le voit, toutes ces observations paraissent taillées sur le même modèle ; nous croyons donc inutile de les multiplier outre mesure. Nous en possédons encore quatre qui nous sont personnelles, mais nous les laisserons de côté, préférant mettre à leur place les observations de M. Duplay, de M. Chenet, de MM. Peyrot et Dolbeau: cinq témoins, en effet, font plus la conviction qu'un seul. Nous terminerons par une remarque : En un an nous avons recueilli 15 cas d'orchite tuberculeuse. N'est-ce pas assez dire combien cette forme est fréquente ?

Orchites chroniques.

OBSERVATION I.

Orchite rhumatismale chez un malade de 61 ans. — Atrophie des deux testicules. — Extrême rapidité du processus (Obser. personnelle.)

Fusley Charles, corroyeur, âgé de 61 ans, entré le 26 janvier 1872 dans le service de M. Féréol, à Saint-Antoine, pour un rhumatisme articulaire.

Il était, nous dit-il d'une excellente santé, lorsqu'en 1863 survint une fluxion de poitrine dont il ne se remit qu'avec peine. Depuis cette époque, il est moins vigoureux, il se fatigue vite ; il a parfois du gonflement des extrémités inférieures, et l'œdème remonte, en certains cas, des malléoles au genou.

Six jours avant son entrée, le 20 janvier 1872, il fut pris de fièvre intense : violent frisson, céphalalgie, dégoût pour les aliments, nausées. Dès le lendemain existait un gonflement fort douloureux des deux genoux : à leur tour, les articulations du poignet sont atteintes, puis survient une tuméfaction considérable du scrotum; le malade effrayé entre à l'hôpital. Nous n'insisterons sur aucun des symptômes articulaires que présente le malade : peu à peu, les accidents s'apaisent, la fièvre disparaît assez rapidement, le gonflement diminue, et lorsque, un mois et demi après son entrée, le malade quitte l'hôpital, il ne conservait guère qu'une légère tuméfaction du poignet droit.

Voici ce que nous avons pu observer du côté des testicules ; le scrotum est rouge; œdématié, la surface en est rugueuse et comme flétrie. Il est difficile de sentir au-dessous la glande spermatique ; cependant l'épididyme paraît volumineux, dur, aussi bien que le testicule lui-même. Il n'existe pas d'écoulement par le méat, et questionné sur ce point à plusieurs reprises, le malade affirme n'avoir pas eu de chaude-pisse depuis 25 ans au moins.

Quatre jours après, le testicule droit se prend à son tour, et celui-là sous nos yeux. L'organe tout entier devient dur, gros, très-douloureux. Comme du côté gauche d'ailleurs, le scrotum est tendu, luisant, épaissi. On ne peut faire rouler la glande sé-

minale dans les bourses parce que le tissu cellulaire œdmatié a perdu sa laxité normale.

Ces symptômes ne sont pas de longue durée, et en même temps que disparaît le gonflement et la douleur du poignet gauche, le testicule de ce même côté devient moins tendu ; les symptômes inflammatoires s'améliorent et cela, à tel point que vingt jours après le début de l'orchite, ce testicule est revenu à son volume normal. Même marche du côté droit ; l'épididyme qui formait une espèce de chapeau enveloppant le testicule commence à perdre de son volume. La douleur disparaît, et le malade se croit guéri.

Mais peu à peu, et sans symptômes appréciables, on voit les testicules devenir de plus en plus petits; le gauche d'abord, ensuite le droit ; ils en arrivent bientôt à n'être guère plus gros qu'une noisette, et lorsque vers la fin de mars, le malade quitte l'hôpital, ses testicules atrophiés n'ont guère que le tiers de leur volume primitif ; encore ne savons-nous pas si là se sont arrêtés les progrès de la rétraction du tissu interstitiel.

OBSERVATION II.

Atrophie du testicule droit à la suite d'une métastase parotidienne. — Sarcome du testicule gauche. — Castration. — Mort. — Examen du testicule atrophié. — L'épididyme paraît de volume normal.— (Voir planche III, fig. 4 et 5.) (Obs. personnelle.)

Pillat, Eugène, employé, âgé de 43 ans, entré dans le service de M. Verneuil pour un sarcome volumineux du testicule gauche. Nous n'insisterons pas sur cette partie de l'observation qui ne nous intéresse nullement. Nous ne parlerons que d'un fait important pour nous. A 17 ans notre malade avait eu les oreillons et à leur suite une orchite double. Cette inflammation s'apaisa promptement, mais tandis qu'à gauche le testicule conserva son volume normal, il diminua rapidement à droite et au bout de quelques semaines il avait atteint le degré d'atrophie que nous observons maintenant.

Le malade est opéré de son sarcome ; on veut tenter la réunion immédiate sous le pansement de Lister, qui nous avait déjà donné de brillants résultats; mais un érysipèle survient qui enlève notre malheureux individu en peu de jours, et nous pouvons examiner son testicule atrophié depuis 26 ans.

L'érysipèle des bourses avait provoqué une inflammation dans les couches profondes et nous trouvons des traces évidentes de vaginalite ; il y a un exsudat et des pseudo-membranes qui vont d'un feuillet vaginal à l'autre ; mais la moindre traction les déchire ; aussi les deux feuillets ne sont-ils pas encore adhérents,

mais on ne constate entre eux qu'une bien légère couche de liquide jaunâtre et sirupeux. L'épididyme n'est nullement atrophié. Il est, à lui eul, plus volumineux que le testicule proprement dit et mesure 8 centimètres de la tête à la queue, lorsqu'on fait suivre au ruban métrique le bord postérieur. Il n'en mesure plus que 4, au niveau du bord antérieur, celui qui embrasse et circonscrit le testicule proprement dit. Son diamètre transversal, aussi bien à la queue et à la tête que vers la partie moyenne est de 12 millimètres. D'ailleurs, le tissu en est dur, ferme, d'un blanc grisâtre ; sur le fond se dessinent de légères arborisations vasculaires.

Le testicule en lui-même est petit ; la moitié postérieure de sa circonférence est cachée et recouverte par l'épididyme ; l'albuginée est flasque, ridée et paraît trop large pour son contenu ; elle présente aussi quelques légères arborisations de date récente et dues à la vaginalite. Le plus grand diamètre du testicule est le vertical ; il ne mesure que 3 centimètres. L'antéro-postérieure n'en mesure que 2 1[2, et le transverse 1 1[2 tout au plus.

Si l'on pratique une section de la glande on voit que la surface de la coupe présente un aspect laiteux ou opalin ; le tissu est mou, souple, comme grenu, et l'on peut saisir avec une pince fine des tubes que l'on étire, mais ils sont extrêmement grêles et se déchirent à la moindre traction. En somme, la structure tubuleuse persiste, mais elle est moins nette, et pour la reconnaître il faut examiner la surface avec la plus grande attention. L'examen microscopique a été fait par M. Malassez ; nous l'avons transcrit plus haut, dans notre étude sur l'orchite chronique. Nous n'y reviendrons pas ici (voir pl. III, fig. 6).

OBSERVATION III.

Atrophie du testicule survenue à la suite d'un traumatisme : rapidité de l'atrophie. — Epididyme de volume normal. — Le malade meurt de phthisie. — Examen du testicule. — (Obs. personnelle.)

Leguillois, Alphonse, âgé de 42 ans, tourneur, entré dans le service de M. Desnos, pour une bronchite suspecte. Au bout de peu de temps, le doute n'est plus permis et des signes évidents de tuberculose surviennent dans le poumon.

A l'âge de 14 ans, en sautant sur un cheval, notre malade se fit une violente contusion ; il froissa son testicule droit. On constate très-rapidement l'existence d'une tuméfaction énorme ; on applique des sangsues, puis des cataplasmes. Bientôt le gonflement et la douleur disparurent, mais la glande, au lieu de revenir simplement à son volume primitif, se met à diminuer

et atteint rapidement le degré d'atrophie que nous pouvons constater à cette heure.

Le testicule gauche est sain ; il est environ 4 fois plus volumineux que le droit. Ce dernier est gros comme une petite noisette ; il est mou ; sa forme est régulièrement arrondie ; l'épididyme qui semble normal l'entoure dans les deux tiers environ de sa circonférence, en arrière.

Le tuberculose pulmonaire était à marche rapide ; elle n'a pas tardé à enlever le malade ; l'*autopsie* a été faite par nous ; en voici le résultat, du moins en ce qui concerne les testicules ;

La gauche est de volume normal et nous n'y découvrons aucune lésion. Le droit est petit, comme nous l'avions constaté pendant la vie ; les deux feuillets de la séreuse vaginale glissent facilement l'un sur l'autre ; l'épididyme a le volume de l'épididyme du côté opposé. Il est perméable dans presque toute son étendue et une injection mercurielle faite à une pression de 30 centimètres, pénètre jusqu'au niveau de la tête. Il faudrait croire que l'épididyme n'a pas participé à l'inflammation.

Sur une section antéro-postérieure, on peut voir que le tissu de testicule n'a pas l'aspect normal : on n'aperçoit plus de lobules séparés par de minces travées fibreuses que parcourent les vaisseaux. La substance est anémiée, à surface uniforme ; les tubes séminifères ne se dessinent plus que vaguement et les vaisseaux sont bien moins nombreux. Lorsqu'on pince le tissu en exerçant des tractions on peut encore le déchirer et étirer quelques tubes, mais difficilement et les tubes grêles et confondus avec le tissu conjonctif se rompent assez vite ; cependant, ils se déroulent encore. Enfin en certains points existent de petites taches laiteuses et diffuses. L'examen microscopique n'a pas été pratiqué.

OBSERVATION IV.

Atrophie des deux testicules à la suite d'un traumatisme. — Les deux épididymes ont conservé leur volume normal. (Observ. personnelle.)

Quantin, Nicolas, âgé de 45 ans, entré dans le service de M. Labbé pour un hygroma aigu de la bourse prérotulienne gauche.

A 14 ans, dans une fête locale, il fut attaché sur un âne et dut faire, malgré lui, une assez longue course. Les bourses furent violemment contusionnées et lorsqu'on le détacha, la douleur était telle qu'il fallut le transporter chez lui. Il survint un gonflement énorme des parties accompagné de souffrances extrêmement vives et le malade dût rester plus de 3 mois au lit. Peu à peu, cependant la douleur devint moins vive, la tuméfaction moins

considérable; les testicules revinrent à leur volume normal; mais au lieu de s'arrêter à ce point l'atrophie commença, et, vers le quatrième mois, les deux glandes spermatiques étaient, nous dit le malade, telles que nous les trouvons maintenant :

Le testicule droit, le plus volumineux, n'est guère plus gros qu'une petite bille et ne paraît mesurer que dix à douze millimètres dans son plus grand diamètre. Il est d'ailleurs assez régulièrement arrondi, uni, sans bosselures et plutôt mou que résistant, il est coiffé par l'épididyme dont le volume l'emporte certainement sur celui du testicule proprement dit. Le tissu en est souple ; au demeurant il paraît normal.

Le testicule gauche est plus petit encore, tellement même qu'il est assez difficile de le trouver au milieu de l'épididyme et des veines du cordon et sous les téguments qui sont aussi développés qu'à l'état normal. La verge, du reste, est volumineuse. Au dire du malade les érections sont fréquentes et suivies d'éjaculation. Il est marié et aurait eu 14 enfants de sa femme.

OBSERVATION V.

Atrophie du testicule gauche survenue à la suite d'une orchite blennorrhagique. — L'épididyme a conservé son apparence normale. (Obs. personnelle.)

Schel, Jean, charretier, âgé de 31 ans, entré dans le service de M. Labbé, pour un phlegmon diffus de la main.

En 1862, pendant le cours de sa première blennorrhagie, survint un gonflement considérable du testicule gauche. La douleur qui accompagnait la tuméfaction était extrêmement vive. Il entra à l'hôpital du Midi, où il resta un mois en traitement. Une ponction fut faite, qui donna issue à une grande quantité de liquide. Le malade fut soulagé; il put quitter l'hôpital; mais il s'aperçut que son testicule diminuait rapidement de volume. Aussi, en quelques semaines, avait-il atteint le degré d'atrophie que nous constatons aujourd'hui, c'est-à-dire 12 ans après son orchite blennorrhagique. La glande droite est normale; la gauche est très-atrophiée, elle mesure à peine le tiers du volume du testicule droit. Elle est molle, flasque; la surface en est lisse et sans bosselures appréciables et la pression n'est pas douloureuse.

Les fonctions génitales ne paraissent nullement altérées. La diminution de volume ne porte que sur le testicule proprement dit, car l'épididyme, aussi gros que l'épididyme du côté opposé, entoure les 2 tiers postérieurs de la circonférence du testicule.

OBSERVATION VI.

Atrophie du testicule gauche survenue à la suite d'un varicocèle volumineux de date très-ancienne. (Obs. personnelle.)

Caléat, Alexis, mégissier, âgé de 40 ans, entré dans le service de M. Labbé pour y être soigné d'une brûlure de jambes au second degré.

Il est porteur d'un double varicocèle ; celui de droite est peu volumineux, celui de gauche, au contraire, est véritablement énorme, et les plexus veineux qui le constituent, acquièrent pendant les efforts que fait le malade, la grosseur de l'éminence thénar. Il est difficile de connaître exactement l'époque où la tumeur a débuté ; c'est peut-être vers l'âge de dix ans qu'elle a fait son apparition. A cette époque, d'ailleurs, notre malade n'en ressentait aucune gêne, et ce n'est que vers l'âge de quatorze ans, lorsqu'il entra en apprentissage, qu'il commença à en souffrir. Depuis ce moment, il éprouve de la pesanteur et parfois quelques douleurs assez vives, mais jamais les souffrances n'ont été ni assez fortes ni assez continues pour qu'il songeât à réclamer une opération chirurgicale quelconque.

Lorsqu'on examine les parties génitales, on constate que le testicule gauche mesure à peine la moitié du volume du testicule droit ; il est en partie perdu au milieu des varicosités, et comme il est non-seulement moins gros, mais encore moins résistant que l'autre, on éprouve quelques difficultés à le sentir nettement. L'épididyme paraît normal ; la tête en est certainement aussi volumineuse de ce côté qu'à droite ; mais, pour le corps et pour la queue de cet organe, ils sont tellement enlacés par les gros faisceaux variqueux des plexus pampiniformes, qu'on ne saurait les isoler ou les séparer d'une façon précise. On ne sait trop où les reconnaître.

OBSERVATION VII.

Epididymite chronique survenue à la suite d'une blennorrhagie ; induration diffuse de la queue de l'épididyme. (Obs. personnelle.)

Chavaribeyre, Antoine, doreur, âgé de 35 ans, entré dans le service de M. Verneuil pour y être soigné d'une fracture de cuisse ; il est en même temps porteur d'induration de la queue de l'épididyme.

Il nous raconte qu'à l'âge de 20 ans, il eût une première

chaude-pisse qui, au bout de quelques jours, s'accompagnait d'une tuméfaction intense et douloureuse de la bourse droite. Il en était à peine guéri, qu'une nouvelle blennorrhagie survient, et avec elle une orchite nouvelle; seulement, au lieu de siéger à droite, l'inflammation, cette fois, avait atteint la glande gauche.

Maintenant, quatorze ans environ après cette double orchite, voici ce que nous constatons : On trouve une double altération des épididymes; le droit est atteint aussi bien que le gauche. A leur niveau, les tissus sont beaucoup plus résistants, mais ils présentent cependant une sorte d'élasticité qui n'a rien de commun avec la dureté mate des noyaux tuberculeux. Bien que siégeant au niveau de la queue de l'épididyme, l'induration n'a pas de limites précises ; elle se continue par dégradations insensibles avec les tissus environnants, et l'on ne saurait dire d'une manière nette où commence et où finit la lésion. On sent, et cela aussi bien à droite qu'à gauche, la réflexion que fait la queue de l'épididyme qui forme une anse en remontant sur le bord postérieur du testicule avant de se continuer avec le canal déférent. Cette anse est arrondie, allongée, cylindrique, et l'on peut, entre ses deux chefs, reconnaître une dépression très-marquée. La tumeur est absolument indolente, et une pression même assez énergique n'y réveille aucune douleur.

OBSERVATION VIII.

Epididymite chronique survenue à la suite d'une blennorhagie. — Induration de la queue de l'épididyme. (Obs. personnelle.)

Buffard, Jean, charretier, âgé de 43 ans, entré dans le service de M. Verneuil, pour y être soigné d'une fracture. Il est de bonne constitution, n'a jamais fait de maladie sérieuse, les poumons sont dans le meilleur état.

Il nous raconte qu'il a eu trois chaude-pisses pour le moins ; les deux premières sans aucune complication, mais la dernière s'accompagna d'orchite gauche. La tuméfaction fut considérable, la douleur très-vive, et ce ne fut guère qu'au bout de trois semaines que les divers symptômes d'inflammation s'apaisèrent un peu. D'ailleurs, nous dit le malade, les parties ne revinrent jamais à leur état primitif ; la résolution ne fut point parfaite et maintenant, plus de quinze ans après l'apparition de cet orchite, nous trouvons dans l'épididyme gauche, au niveau de la queue de cet organe, une tumeur dure, allongée, diffuse. L'induration est surtout très-nette au niveau du point où l'épididyme se réfléchit pour devenir ascendant ; une palpation attentive permet de re-

connaître l'anse formée par cette réflexion, et l'on sent, entre la portion descendante et la portion ascendante, une dépression très-nette qui peut recevoir la pulpe du doigt. Il n'existe d'ailleurs, en cet endroit, aucune adhérence des téguments avec les parties sous-jacentes; le scrotum glisse facilement sur la tumeur parfaitement indolente ; les fonctions génitales paraissent normales ; le toucher prostatique donne un résultat négatif ; la glande n'est ni plus dure, ni plus volumineuse que d'ordinaire.

Rien n'est plus commun que les faits de ce genre, et à ces deux observations, nous pourrions en ajouter plusieurs autres ; mais comme elles ne présentent rien de spécial, comme elles ne seraient, au demeurant, qu'une parfaite répétition des cas que nous venons de transcrire, il nous paraît préférable de nous en tenir là. C'est toujours le même processus : épididymite blennorrhagique aiguë, résolution incomplète ; au niveau de la queue de l'épididyme reste une induration diffuse qui siége le plus souvent sur l'anse de cet organe. Nous terminerons en donnant une intéressante observation de fongus bénin probablement syphilitique ; on verra que le diagnostic de ce fongus d'avec le fongus tuberculeux, est parfois bien difficile.

OBSERVATION IX.

Fongus bénin d'origine syphilitique. — Guérison rapide à la suite du traitement mixte. — Destruction complète du testicule. (Obser. personnelle.)

Trempu, Frédéric, plombier, âgé de 43 ans, entre le 15 juin dans le service de M. Labbé, pour une tumeur du testicule.

D'une très-bonne santé habituelle, il n'a jamais fait de grave maladie. Pas de scrofule, pas de syphilis, et sur ce point l'interrogatoire le plus minutieux a toujours été négatif. Nous ne saurions trop insister là-dessus.

Il fut, après la Commune, envoyé sur les pontons où il eut beaucoup à souffrir ; il y fut pris de rhumatisme articulaire aigu. On le mit à l'hôpital de Brest, d'où il sortit amélioré au bout de cinq semaines pour regagner son ponton. Mais un mois après, la bourse gauche se tuméfia et devint le siége de douleurs vives ;

elle grossit assez rapidement, et atteignit en peu de temps le volume d'un gros œuf. Le malade est de nouveau renvoyé à l'hôpital militaire ; on applique des cataplasmes, on fait des onctions d'onguent mercuriel ; les douleurs s'apaisent, et la tuméfaction diminue. Mais l'ordre d'évacuation est donné; le malade est dirigé sur Saint-Germain, où siége le conseil de guerre. C'est là, qu'une ordonnance de non-lieu lui permet de rentrer chez lui.

Depuis cette époque, il ne s'est plus soigné, il s'est contenté de soutenir par un suspensoir les bourses toujours tuméfiées ; d'ailleurs il ne souffre que peu ; à peine quelques élancements douloureux le soir après le travail. Cet état a duré environ trois ans.

Il y a dix mois, il s'est produit un travail inflammatoire : les douleurs sont devenues plus vives ; la peau a rougi, un abcès s'est formé, qui s'est ouvert en donnant issue à un liquide puriforme ; tels sont du moins les renseignements que nous donne le malade assez peu intelligent du reste. C'est par cette ouverture qu'il vit pointer presqu'immédiatement une petite tumeur qui, peu à peu se dégagea pour s'épanouir à l'extérieur, et former une masse fongueuse ulcérée. La peau qui en étranglait le pédicule était plus rouge, nous dit-il, mais lisse et à peu près semblable aux téguments environnants. Ce n'est guère qu'au bout de trois ou quatre mois qu'elle aurait pris l'aspect que nous lui trouvons maintenant.

La portion gauche du scrotum est en effet fort différente des téguments environnants ; tout autour de la fongosité centrale de cette tumeur qui émerge et paraît provenir de la glande elle-même, la peau est mamelonnée et présente des bourgeons pressés les uns contre les autres, et séparés seulement par des sillons étroits et profonds. Ces saillies sont de grosseur variable, du volume d'un grain de chènevis à celui d'un pois, très-nombreuses et très-volumineuses au pourtour du fongus ; elles deviennent petites et rares à quatre centimètres de la tumeur, et la peau finit par prendre le caractère des téguments environnants. Cette portion mamelonnée forme donc une zone circulaire de trois à quatre centimètres de rayon. Les bourgeons qui la constituent ne sont point saignants, mais recouverts d'une peau sèche, violacée et comme chagrinée.

En certains points, on voit partir du pourtour de la zone une sorte de cicatrice calleuse. L'une se dirige vers la base de la verge qu'elle étrangle dans sa demi-circonférence inférieure en provoquant une gêne de la circulation. Aussi le fourreau du pénis est-il violacé, tuméfié, et, de même que le scrotum, atteint d'œdème chronique. Une autre de ces saillies calleuses se dirige en dehors, puis se divise en deux branches, l'une qui remonte vers le pubis en circonscrivant le scrotum, l'autre qui descend vers le périnée. Tous ces tissus ont un aspect éléphantiasique

des plus caractérisés. Le malade éprouve de vives démangeaisons et se gratte sans cesse.

C'est du milieu de cette zone mamelonnée qu'émerge le fongus irrégulier, tomenteux, de couleur rose, sauf en certains points grisâtres et comme sphacellés. Il est du volume d'une grosse noix unie aux parties profondes par un pédicule qui s'enfonce au travers des enveloppes dont il est séparé par un sillon profond où l'on peut enfoncer un stylet, mais dans la longueur d'un centimètre seulement.

Il est difficile de reconnaître la position exacte du testicule et ses connexions avec le fongus; l'épaississement de la peau, son œdème chronique empêchent de le circonscrire entre les doigts. Mais à la partie supérieure, on sent le cordon qui se dégage du tissu induré. Il est d'un volume double de celui du côté opposé, mais régulièrement arrondi et nullement moniliforme. Il n'existe pas de ganglions engorgés dans le bassin; ceux de l'aine sont volumineux et un peu douloureux.

Le traitement spécifique est institué et, dès les premiers jours, sous son influence, un mieux très-manifeste se fait sentir. Déjà au cinquième jour les tissus sont plus souples, moins tendus, moins rouges, et l'œdème diminue sensiblement. Peu à peu, le fongus diminue et s'affaisse; les bourgeons deviennent plus serrés, plus petits et plus ronds; les mamelons des téguments disparaissent eux aussi, et au bout d'un mois le fongus a disparu par une sorte d'élimination exfoliatrice, ou mieux par cicatrisation de la masse bourgeonnante.

Les téguments sont devenus assez souples pour permettre de sentir dans la tunique vaginale, à peu près vidée de son contenu, un petit moignon très-dur, de la grosseur d'une noisette, et adhérant la cicatrice. Il se continue avec le cordon qui, lui-même, tout en restant plus gros que celui du côté opposé, a perdu de sa résistance première. Il ne reste plus d'ailleurs sur le scrotum que quelques petites saillies sur le pourtour de la cicatrice; l'aspect calleux et éléphantiasique a complétement disparu lorsque le malade quitte l'hôpital.

PLANCHES

Tubercules du testicule, de l'épididyme, du canal déférent, des vésicules séminales, de la prostate et des reins.

Abcès tuberculeux du testicule.

Sclérose et atrophie de cette glande.

PLANCHE I

Tubercules du testicule et de l'épididyme.

Figure 1. Le tissu conjonctif qui enveloppait la glande et la vaginale adhérente et épaissie, a été enlevé pour montrer les bosselures qui se dessinent sur l'épididyme et sur le bord postérieur du testicule proprement dit.

Figure 2. La glande a été fendue par une section antéro-postérieure intéressant à la fois le testicule et l'épididyme. L'épididyme est envahi dans toute son épaisseur par des masses caséeuses de même âge et non encore ramollies. Les altérations des testicules portent surtout sur le corps d'Higmorhe ; elles se continuent avec celles de l'épididyme dont elle ne sont séparées que par une cloison fibreuse qui n'est autre que l'albuginée. Le tissu antéro-inférieur du testicule est moins profondément atteint; on y voit çà et là quelques granulations tuberculeuses.

Figure 3. La figure précédente et celle-ci ont été faites d'après les testicules du même individu. Les masses caséeuses sont plus abondantes et plus régulièrement distribuées. On n'aperçoit pas de granulations, même dans les tissus en apparence sains; il en existe cependant quelques-unes dans la profondeur, au milieu des tubes séminifères.

Figure 4. Elle montre une disposition très-fréquente qu'affectent les granulations tuberculeuses : au lieu de se distribuer au hasard dans le parenchyme testiculaire elles forment des traînées régulières qui se dirigent, en convergeant, de la périphérie de la glande vers le corps d'Higmorhe caséeux.

Fig. 1

Fig. 2

Fig. 3

Fig. 4

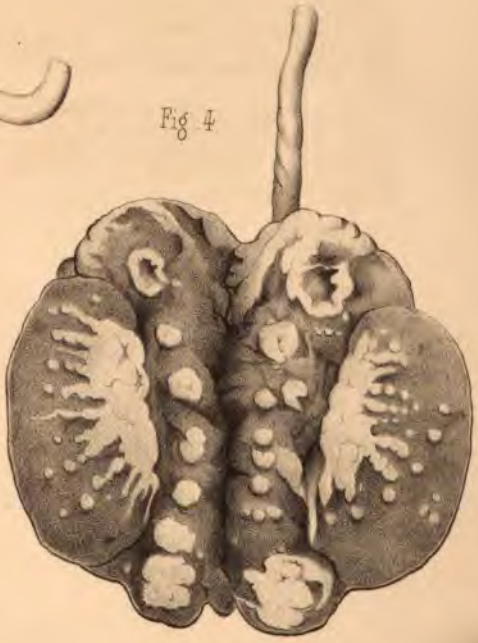

Prissaud del. Imp. Lemercier & Cie, Paris. F. Renaudot lit.

PLANCHE II

Tuberculose généralisée de l'appareil génito-urinaire.

Figure 1. Elle représente la prostate, les vésicules séminales et le point où le canal déférent pénètre dans les vésicules. La prostate est très-volumineuse, vaguement bosselée, déprimée sur la ligne médiane; mais cette dépression correspond à un abcès qui s'est vidé par l'urèthre. Les deux vésicules séminales sont altérées, mais la gauche l'est beaucoup plus profondément; on dirait une petite outre remplie de matière caséeuse ramollie. Le canal déférent est dégénéré dans une partie de son trajet, mais son épaississement et ses nodosités cessent à une certaine distance des vésicules.

Figure 2. Le canal déférent est tuberculeux seulement à son origine. L'épididyme est volumineux et irrégulier. Au niveau de sa partie moyenne et près du bord testiculaire se voit un « tubercule excentrique ». Le testicule proprement dit est lui-même soulevé çà et là par quelques bosselures. On aperçoit, à la partie supérieure de l'épididyme et du testicule, quelques traînées légères : elles sont dues aux vaisseaux sanguins dont la formation avait été provoquée par une vaginalité aiguë.

Figure 3. Coupe d'une petite portion du rein : la papille caséifiée d'une pyramide de Malpighi vient s'ouvrir dans un calice dont la membrane est elle-même caséeuse. Les granulations tuberculeuses affectent une distribution régulière et divergent en éventail comme les tubes droits de la pyramide. Mais, dans la substance corticale, les nodules tuberculeux sont semés comme au hasard.

Figure 4. Coupe de la prostate : d'un côté on trouve une masse caséeuse non encore ramollie; de l'autre des cavernes en assez grand grand nombre et vidées de leur contenu; au milieu, des granulations et de petits noyaux tuberculeux.

Fig 1

Fig 2

Fig 3

Fig 4

Brissaud del.

F. Renaudot l

PLANCHE III

Tubercules et abcès tuberculeux du testicule.

Figure 1. Ce testicule est remarquable par l'existence d'un abcès qui, on le voit, occupe le centre de l'organe. L'abcès est enkysté par une couche fibreuse et résistante, elle-même tapissée par une couche granuleuse, véritable membrane pyogénique à bourgeons exubérants. Le tissu qui entoure les parois de l'abcès est parsemé de granulations grises transparentes.

L'épididyme présente trois foyers : le supérieur n'est pas encore ramolli ; il est constitué par une masse caséeuse jaune ; l'inférieur est complétement évacué et tapissé de bourgeons charnus très-vasculaires ; le foyer central qui communique avec une fistule extérieure est presque oblitéré. Cette figure rend bien compte de la guérison spontanée des foyers épididymaires.

Figure 2. Abcès tuberculeux très-analogue au précédent. Les bourgeons charnus sont moins exubérants. Les granulations grises sont fort abondantes dans la partie inférieure du testicule.

Atrophie du testicule.

Figure 3. Atrophie d'origine traumatique qui porte sur le testicule proprement dit. L'épididyme paraît avoir conservé son volume normal.

Figure 4. Atrophie survenue à la suite de l'orchite des oreillons. Ici encore l'épididyme n'est pas atteint.

Figure 5. La glande représentée dans la figure 4 est, dans cette figure-ci, ouverte par une coupe antéro-postérieure. La substance du testicule est d'apparence granuleuse et comme vaguement striée. Les tubes séminifères très-grêles se dessinent à peine au milieu d'un tissu conjonctif opalin. L'épididyme n'offre rien de spécial.

Figure 6. Préparation microscopique des tubes séminifères du testicule précédent. Le tissu intercanaliculaire est normal ou à peine atrophié. Il en est de même de la membrane externe. La membrane interne est épaissie, plissée, revenue sur elle-même. L'épithélium est dégénéré et atrophié. La préparation et le dessin qui la représente sont dus à M. Malassez.

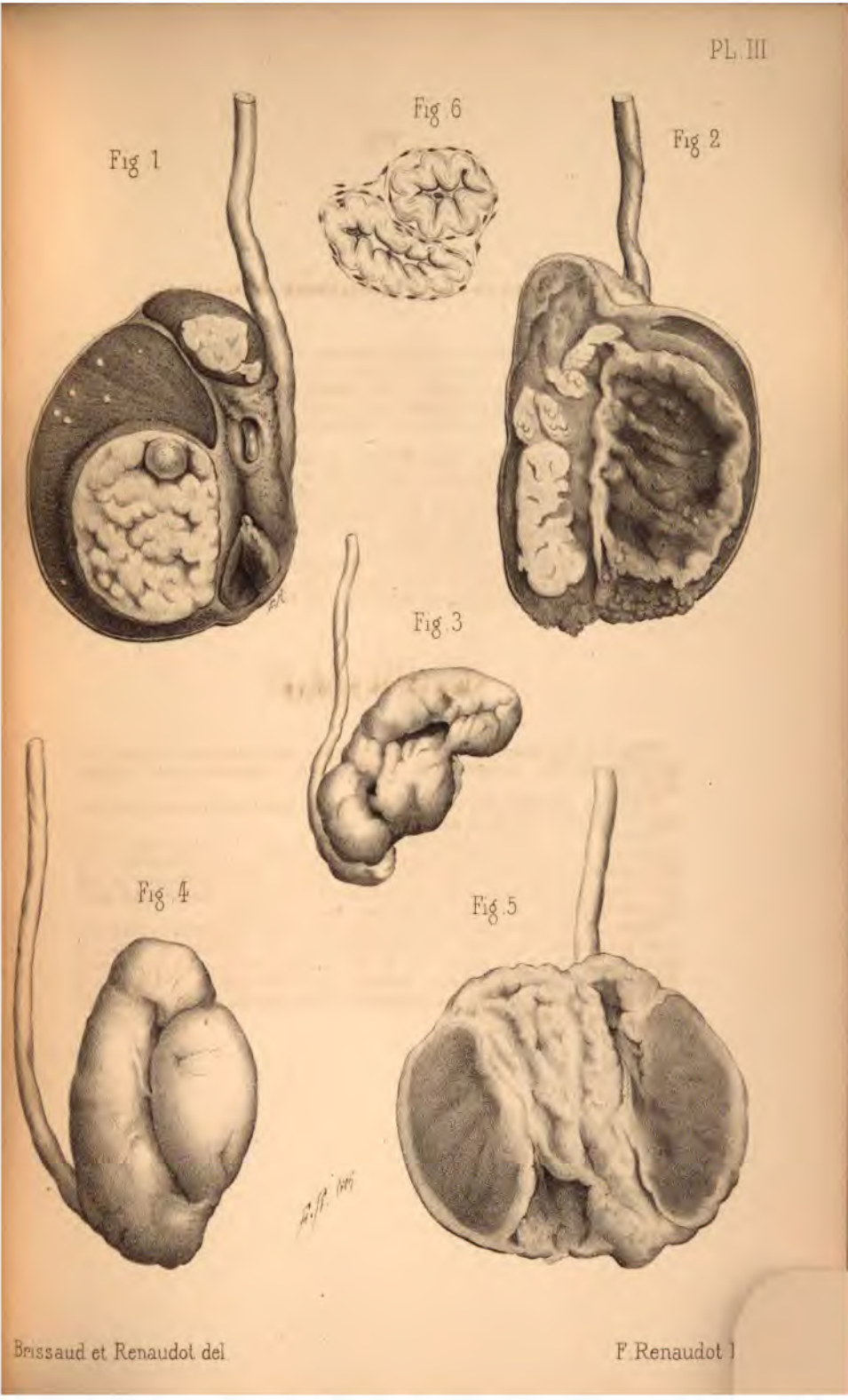

Brissaud et Renaudot del

F. Renaudot l

PLANCHE IV

Tubercules du testicule.

Figures 1, 2. Granulations primitives isolées et développées l'une sur une portion rectiligne d'un tube séminifère, l'autre au niveau d'un coude. 1, granulation entourant le tube; 2, paroi du tube notablement dilaté; 3, épithélium du tube proliféré et dégénéré.

Figure 3. Granulations composées récentes. A. *Parenchyme testiculaire* : 1, tissu séro-conjonctif intertubulaire; 2, tubes séminifères; 3, zone pérituberculeuse. B. *granulation tuberculeuse* : 4, sa zone périphérique formée par les tubes qui entouraient la granulation primitive, lesquels se sont altérés consécutivement; 5, centre caséeux formé par la granulation primitive qui s'est enkystée et a dégénéré. On y distingue la coupe du tube primitivement atteint.

Figure 4. Une des granulations composées récentes, représentées figure 3 et grossie 40 fois. A. *zone périphérique* : 1, Cercles conjonctifs provenant des parois des tubes qui ont enkysté la granulation primitive. Ils se sont altérés et soudés les uns aux autres ; 2, amas cellulaires remplissant les tubes; 3, Riesenzelle. B. *Centre caséeux* : 4, portion extra-tubulaire provenant du néoplasme dégénéré; 5, Débris des parois du tube; 6, portion intratubulaire provenant du contenu proliféré et dégénéré du tube. X, Y, ligne indiquant la direction d'une coupe dans laquelle une « Riesenzelle » se trouverait occuper le centre de la granulation.

Figure 5. Portion de la figure précédente marquée d'un *, vue à un fort grossissement pour montrer les altérations des tubes périphériques dans la granulation composée. A. *Parenchyme testiculaire* ; B. *Zone pérituberculeuse*; C. *zone périphérique de la granulation*, 1, tissu conjonctif, riche en cellules, réunissant les cercles conjonctifs et provenant du tissu intertubulaire; 2, cercles conjonctifs provenant des parois des tubes; 3, amas de petites cellules, nées sur la surface interne des tubes; 4, cellules épithélioïdes remplissant l'intérieur des tubes altérés ; 5, amas dégénéré, débris de l'épithélium des tubes.



Fig 1

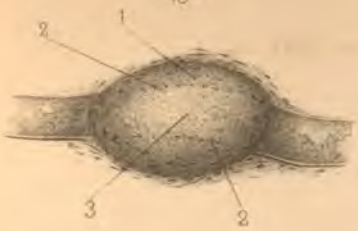

Fig 2

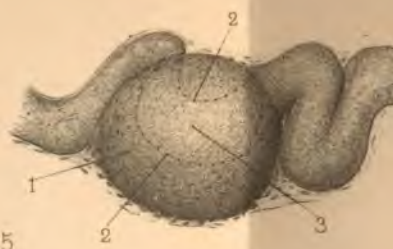

Fig 5

Fig 3

Fig 4

F Renaudot lith. C. Masson, éditeur Imp Lemercier & Cie

PLANCHE V

Tubercules du testicule.

Figure 6. — Granulation composée ancienne ou fibreuse. 1, Tissu intertubulaire devenu fibreux ; 2, Tubes à parois hypertrophiées concentriquement et à contenu dégénéré et atrophié ; 3, Tube transformé en cordon fibreux ; 4, Tube non complétement oblitéré ; 5, Masses fibreuses arrondies provenant de tubes réunis et transformés en cordon fibreux ; 6, Portion intra-tubulaire de centre caséeux provenant du néoplasme ; 7, Paroi du tube primitivement atteinte ; 8, portion intra-tubulaire provenant du contenu dégénéré de ce tube.

Figure 7. — Portions de la figure précédente grossies afin de montrer la transformation des tubes en cordons fibreux; A. *Tubes pris dans le parenchyme au voisinage de la granulation* ; 1, Tissu fibreux intertubulaire ; 2, Gaîne externe des tubes hypertrophiés concentriquement ; 3, Membrane propre épaissie, plissée et revenue sur elle-même; 4, Contenu épithélial atrophié et dégénéré ; B. *Tube de la zone périphérique de la granulation.* Il est presque complétement transformé en cordon fibreux ; 1, 2, 3 comme en A.

Figure 8. — Tubercule formé par des granulations primitives conglomérées ; 1, Parenchyme testiculaire ; 2, Périphérie du tubercule non dégénéré ; 3, Tubes atrophiés compris dans la partie périphérique du tubercule ; 4, Riesenzelle; 5, Centre dégénéré du tubercule ; 6, Coupe des tubes, siége de granulations primitives.

Figure 9. — Tube séminifère du rat imprégné d'argent. Les tubes du rat sont plus gros que ceux de l'homme, mais la disposition de leur revêtement endothélial est très-analogue.

Cette planche et la précédente sont extraites du memoire de M. Malassez. Nous les devons à l'obligeance de M. G. Masson, que nous tenons à remercier ici de sa générosité à notre égard.

Fig 6

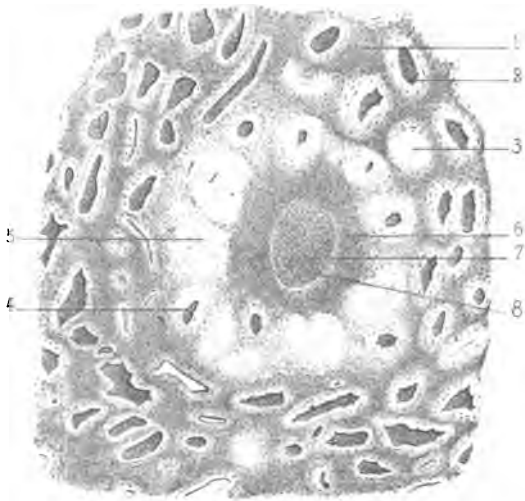

Fig 8

Fig 7

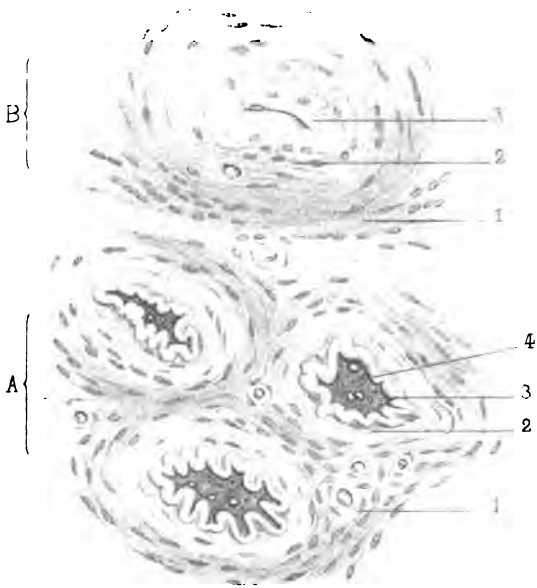

Fig 9



BIBLIOGRAPHIE

Nous n'avons ni la prétention, ni même le désir de faire ici l'énumération complète des livres ou mémoires qui ont été écrits sur la tuberculisation des organes génito-urinaires de l'homme. Nous voulons seulement donner le titre exact et les indications bibliographiques précises des ouvrages les plus importants publiés sur ce sujet ou qui nous ont servi à la rédaction de notre travail.

AUBOIN. — *Traitement du testicule tuberculeux, par la cautérisation, par le fer rouge.* Thèses de Paris, 1873, tome I.

AUBRY. — *Recherches sur l'épididymite blennorrhagique*, in *Archives générales de médecine*, 1841, 3e série, tome XI.

BARNIER. — *Des tubercules du testicule.* Thèses de Paris, 1873, tome I.

BAUCHET. — *Des tubercules au point de vue chirurgical.* Thèses pour l'agrégation en chirurgie, 1857.

BAYLE. — *Journal de Corvisart*, 1805.

BÉRARD A. — *Des divers engorgements du testicule.* Thèses pour l'agrégation, 1834.

BÉRAUD. — *Des maladies de la prostate.* Thèses pour l'agrégation, 1857. *Orchites et ovarites varioleuses* in *Archives générales de médecine*, 1859.

BERMOND. — *Essai sur les tubercules.* Montpellier, 1837.

BONNET, de Lyon. — In *Traité pratique de la cautérisation*, par M. Philipeaux. Paris, 1851.

BOUISSON. — *De l'orchite rhumatismale.* — *De l'affection tuberculeuse du testicule*, in *Tribut à la chirurgie*, tome II.

BROCA. — *Société anatomique*, 1854. *Traité des tumeurs.*

CARSWELL, cité par Virchow, in *Pathologie des tumeurs*, trad. par Arrohnson, tome III.

CASTIER. — *Etude clinique sur le sarcocèle tuberculeux.* Thèses de Paris, 1866.

CHASSAIGNAC. — *Bulletin de la Société de chirurgie*, 1871. *Traité de la suppuration.*

CIVIALE. — *Traité pratique sur les maladies des organes génito-urinaires*, 3e édition, 1860.

COOPER A. — *Traité des maladies du testicule*, 1830.

CORNIL. — Article: Tubercule in *Manuel d'anatomie pathologique*, par Cornil et Ranvier.

CRUVEILHIER. — *Traité d'anatomie pathologique générale*, tome IV.

CURLING. *Traité pratique des maladies du testicule*, traduit par L. Gosselin, 1857.

DELFAU. — *Etude sur les tubercules de la prostate.* Thèses de Paris, 1874.

DEMARQUAY. — *Sur l'orchite purulente et la fonte du testicule amenées par des mouchetures faites sur la région des bourses*, in *Bulletin général de thérapeutique*, 1858.

DELPECH. — *De l'état tuberculeux du testicule*, in *Mémorial des hôpitaux du Midi*, tome II. Montpellier, 1830.

DESPRÉS. — *Diagnostic des tumeurs du testicule.* Thèses de Paris, 1861.

DEVILLE. — *Fongus et hernies des testicules* in *Moniteur des hôpitaux*, 1853.

DUFOUR. — *De la tuberculisation des organes génitaux de l'homme.* Thèses de Paris, 1854.

DUPLAY. — *De la tuberculisation galopante du testicule.* — *Union médicale*, 2e série, 1860.

FOSSARD. — *De l'orchite tuberculeuse.* Thèses de Paris, 1855.

FOUCART. — *Hernies du testicule dans les plaies du scrotum*, in *Gazette des hôpitaux*, 1846 et 47.

FOUCHER. — *Société anatomique*, 1856.

FOURNIER. — *Epididymite, orchite blennorrhagique*, in *Nouveau dictionnaire de médecine et de chirurgie pratiques*, tome V, 1866. — *Du sarcocèle syphilitique*, chez Delahaye, 1875.

GAULE ET TIZZONI. — In *Archives de Virchow*, 1875.

GOSSELIN. — *Clinique chirurgicale de la Charité*, tome II, 1873. *Mémoire sur les oblitérations des voies spermatiques*, in *Archives générales de médecine*, 1847 et 1853.

GRANCHER. — *De l'unité de la phthisie.* Thèses de Paris, 1873.

GRISOLLE. — *Gazette des hôpitaux*, 15 mai 1866.

GUYON. — *Journal de médecine et de chirurgie pratique*, mars 1873. Analyse par J.-L. Championnière.

HARDY. — *Etude sur les inflammations du testicule.* Thèses de Paris, 1860.

HENNEQUIN. — *Du fongus bénin du testicule.* Thèses de Paris 1865.

HOUEL. — *Anatomie pathologique.*
HUNIN. — *Du sarcocèle tuberculeux.* Thèses de Paris, 1866.
JARJAVAY. — *Mémoire sur les fongus du testicule*, in *Archives générales de médecine*, tome XX, 1849.
KOCHER. — Art. Testicule, dans le *Manuel de chirurgie* de Pitha et Bilroth.
LAWRENCE. — *On fungus of the testes*, 1808, et in Deville, *loc. cit.*
LEBERT. — *Traité pratique des maladies scrofuleuses et tuberculeuses.* Paris, 1849.
LEJEAL. — *Du sarcocèle syphilitique.* Thèses de Paris, 1855.
LEMARCHAND. — *Des oreillons chez le soldat.* Thèses de Paris 1876.
LOUIS. — *Recherches anatomico-pathologiques sur la phthisie*, 1825.
MALASSEZ. — *Note sur le siége et la structure des granulations tuberculeuses du testicule*, in *Archives de physiologie normale et pathologique*, 1876.
MALGAIGNE. — *Académie de médecine*, 1851. *Du traitement des ulcères tuberculeux des testicules*, in *Revue médico-chirurgicale* de Paris, tome X, 1851. *Médecine opératoire.*
MOUGIN. — *De l'épididymite caséeuse.* Thèses de Paris, 1873.
MOUTIER. — *Etude sur le fongus bénin du testicule.* Thèses de Paris, 1875.
NARGAUD. — *De la suppuration chronique des voies séminales.* Thèses de Paris, 1873.
NÉLATON. — *Abcès chronique du testicule*, in *Moniteur des hôpitaux*, 1855. *Traité de pathologie externe.*
NEPVEU. — *Mémoire sur les tumeurs du testicule*, 2e édition, 1875.
OKINCZYC. — *Du tubercule du testicule.* Thèses de Paris, 1873.
PÉTER. — *Union médicale*, 3e série, tome X, 1870.
POZZO DI BORGHO. — *Du fongus bénin du testicule.* Thèses de Paris, 1874.
RANVIER. — Article : Tubercules in *Manuel d'anatomie pathologique*, par Cornil et Ranvier.
RECLUS. — *Tubercules généralisés des organes génito-urinaires*, in *Revue photographique des hôpitaux de Paris*, 1872.
RICHET. — *Clinique* in *thèse de Mougin. Anatomie médico-chirurgicale*, 4e édition.
RICORD. — *Bulletin de l'Académie de médecine*, 1852.
RINDFLEISCH. — *Traité d'histologie pathologique*, trad. Gross.
ROBERT. — *Discussion de l'Académie de médecine*, 1851, in *Bulletin.*
ROBIN. — Art. Tubercules in *Dictionnaire* de *Nysten.* Art. Lamineux in *Dictionnaire des sciences médicales. Cours de la Faculté.*
ROLLET. — *Mémoire sur le sarcocèle fongueux syphilitique*, in

Recherches cliniques et expérimentales sur la syphilis. Paris, 1861.

SALLERON. — *Mémoire sur le tubercule du testicule*, in *Archives générales de médecine*, 1869.

SOMMELIER. — *Considérations sur l'épididymite caséeuse.* Thèses de Paris, 1875.

STAPFER. — *Essai sur le diagnostic de l'hématurie vésicale causée par la tuberculisation.* Thèses de Paris, 1874.

TIZZONI et GAULE. — *Archives de Virchow*, 1875.

THAON. — *Recherches sur l'anatomie pathologique de la tuberculose.* Thèses de Paris, 1873.

THOMPSON. — *Leçons cliniques et Traité pratique des maladies des voies urinaires.* Trad. française, 1874.

VÉDRINE. — *De certains modes du début des tubercules du testicule.* Thèses de Paris, 1873.

VELPEAU. — *Dictionnaire en 30*, tome XXIX. *Gazette des hôpitaux*, 1846. *Bulletin de l'Académie de médecine*, 1851.

VERNEUIL. — *Société anatomique*, 1853. *Société de chirurgie*, 1871. *Thèse d'Auboin* de 1873.

VIDAL DE CASSIS. — *Traité de pathologie externe. Débridement du testicule dans les cas d'orchites parenchymateuses*, in *Annales de la chirurgie française*, 1844.

VILLEMIN. — *Études sur la tuberculose.* Paris, 1868.

VIRCHOW. — *Pathologie des tumeurs*, traduite par Arrohnson, tome III.

TABLE DES MATIÈRES.

Préface 1

CHAPITRE PREMIER 5

Introduction 5
I. Histoire et discussion des doctrines 5
II. De l'orchite chronique dans ses rapports avec le tubercule 20
III. Définition 35

CHAPITRE DEUXIÈME 36

Anatomie pathologique 36
I. Examen à l'œil nu 36
II. Examen microscopique 60

CHAPITRE TROISIÈME 75

Etiologie 75
I. Causes prédisposantes 75
II. Causes déterminantes 81

CHAPITRE QUATRIÈME 86

Symptômes 86
I. Orchite tuberculeuse 86
II. Tubercules du testicule 96
III. Fongus tuberculeux 109

CHAPITRE CINQUÈME 124

Diagnostic 124
I. Forme aiguë 124
II. Forme chronique 128

CHAPITRE SIXIÈME 137

Traitement 137
Recueil d'observations 149
Orchites tuberculeuses 151
Orchites chroniques 180
Planches 191
Bibliographie 203

VERSAILLES. — CERF ET FILS, IMPRIMEURS, RUE DU PLESSIS, 59

LANE MEDICAL LIBRARY

To avoid fine, this book should be returned on or before the date last stamped below.

N68 Reclus, P. 15955
R29 Du tubercule du testi-
1876 cule et de l'orchite
tuberculeuse.

DATE DUE